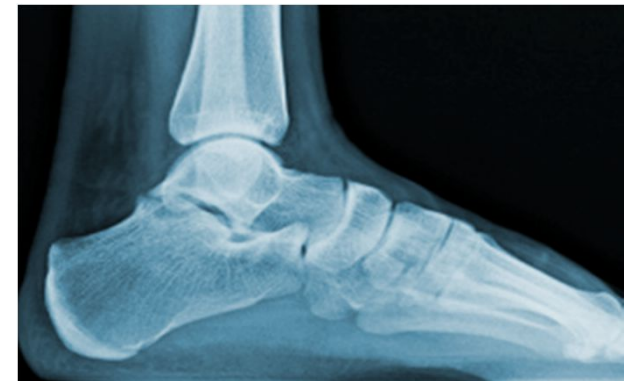

**L'ARTICULATION DE LA CHEVILLE
LA TALO-CRURALE
DU COU DU PIED**

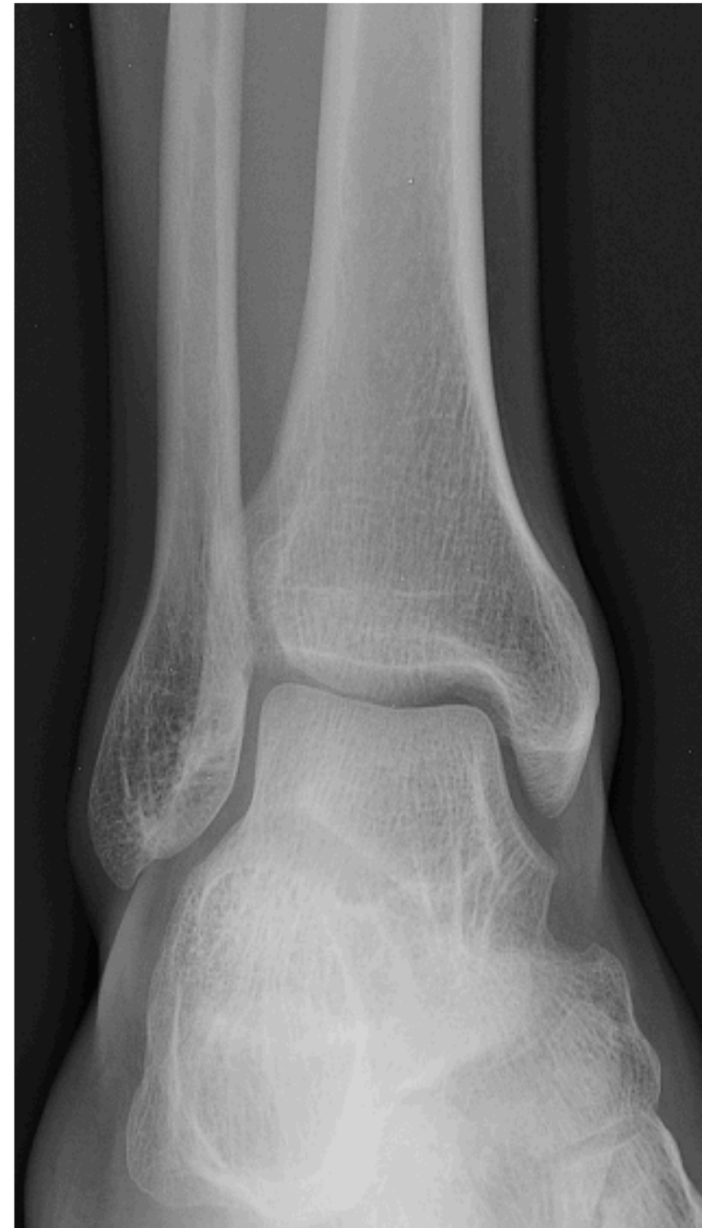


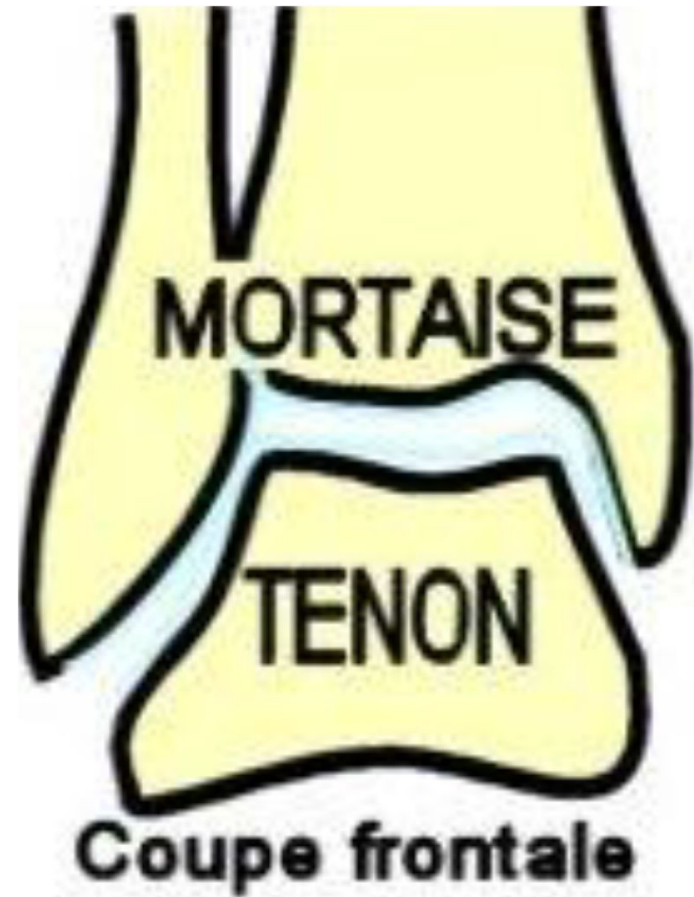DÉFINITION

C'est l'articulation distale du membre inférieur

C'est une diarthrose de variété ginglyme (trochléenne) qui unit les 2 os de la jambe au talus (astragale)

C'est une articulation encastrée qui assure la stabilité du pied par rapport à la jambe au cours de la marche ou la course





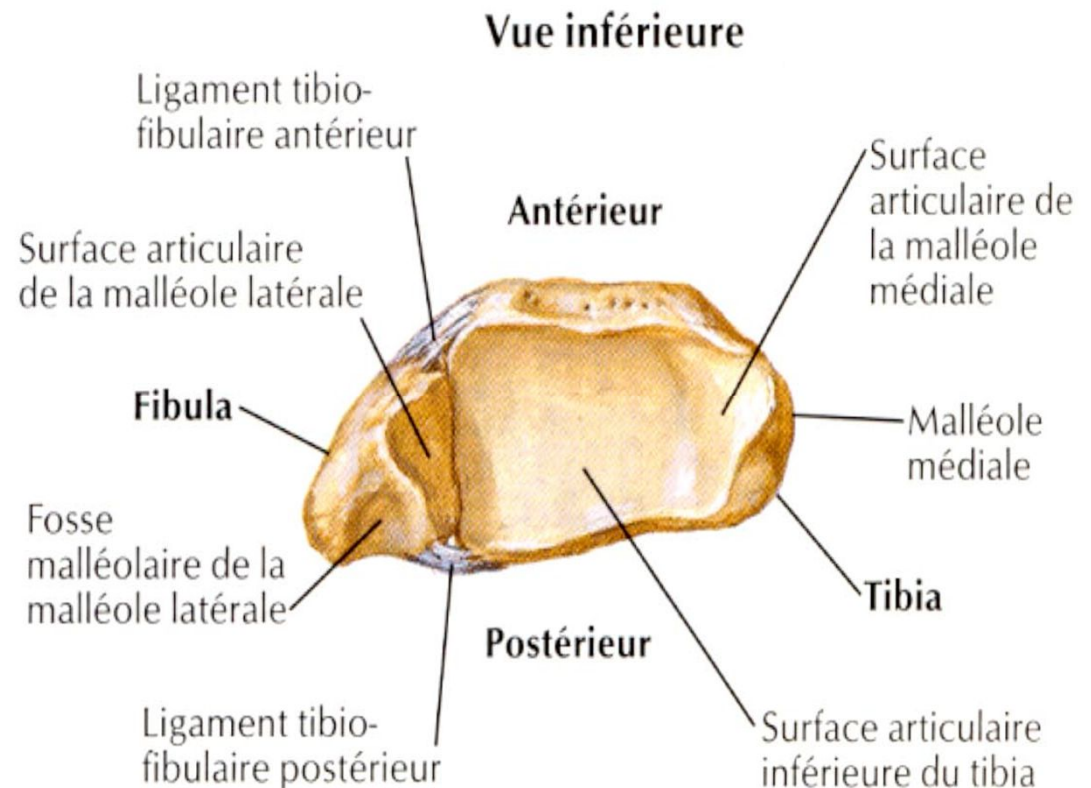
SURFACES ARTICULAIRES

1- mortaise tibio-fibulaire : 3 parois

Paroi supérieure: surface articulaire de la face inférieure de l'extrémité distale du tibia.

Paroi médiale: surface articulaire de la face latérale de la malléole tibiale

Paroi latérale: surface articulaire de la face médiale de la malléole fibulaire



SURFACES ARTICULAIRES

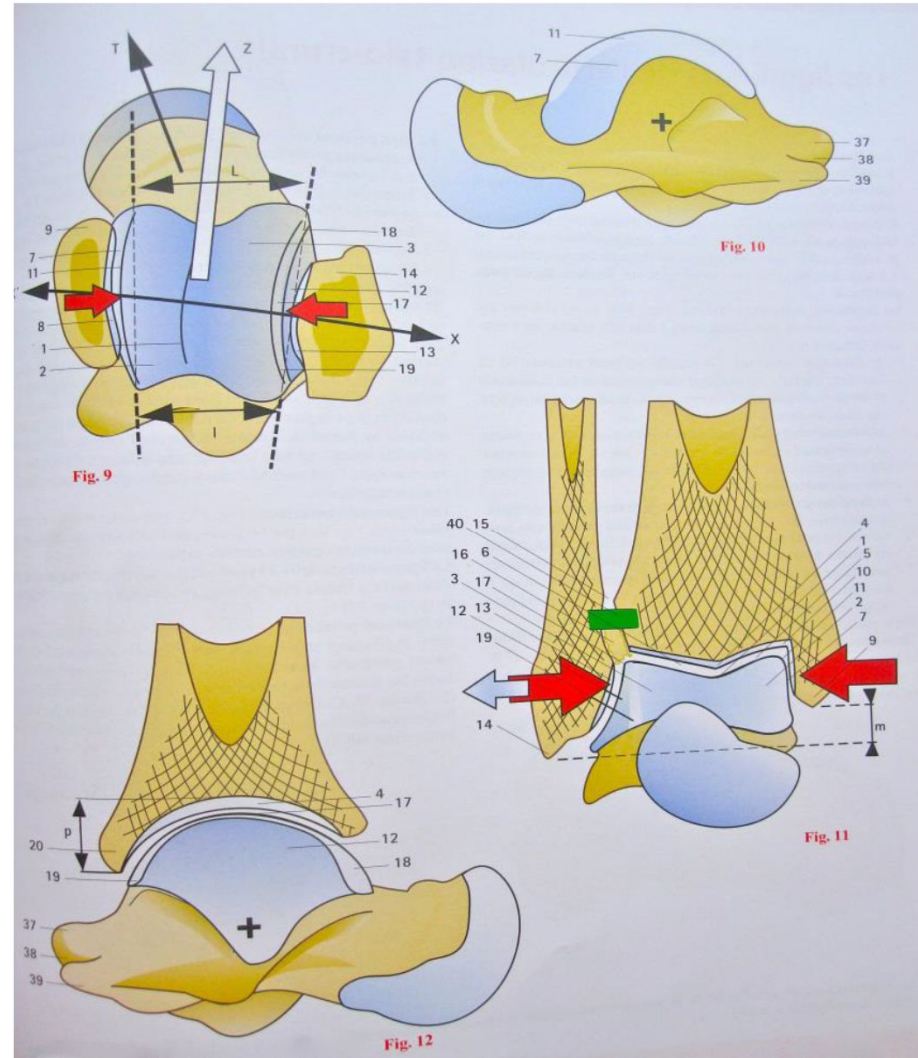
2- le tenon talaire :

3 surfaces articulaires:

Face supérieure de la trochlée du talus (poulie astragaliennne)

Surface malléolaire médiale: en forme de virgule à grosse extrémité antérieure

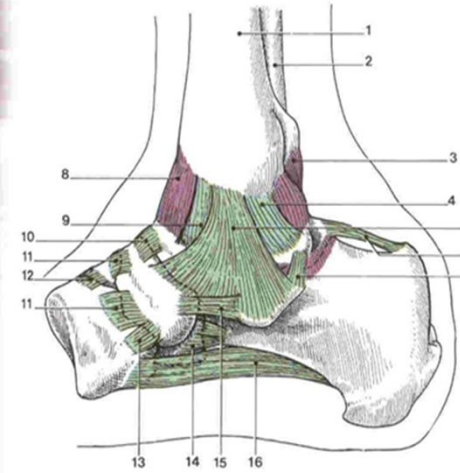
Surface malléolaire latérale: triangulaire à base supérieure



MOYENS D'UNION

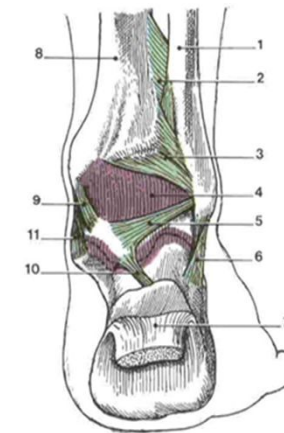
1- capsule articulaire:

Souple, s'insère sur le pourtour des surfaces articulaires ; à la limite de la mortaise tibio-fibulaire et à la limite du tenon sauf en AV sur le col du talus



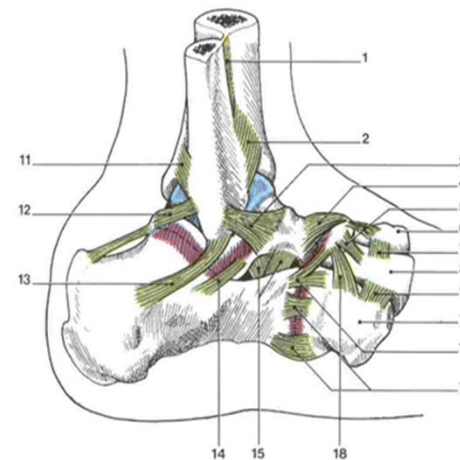
Articulation talo-crurale
(vue médiale)

- 1 - tibia
- 2 - fibula
- 3 - lig. tibio-fibulaire postérieur
- 4 - lig. tibio-talaire postérieur
- 5 - couche superficielle du lig. deltoïde
- 6 - lig. talo-calcanéen postérieur
- 7 - lig. talo-calcanéen médial
- 8 - capsule articulaire
- 9 - lig. tibio-talaire antérieur
- 10 - lig. talo-naviculaire
- 11 - lig. cunéo-naviculaire dorsal
- 12 - lig. intercunéiforme dorsal
- 13 - lig. cunéo-naviculaire plantaire
- 14 - lig. calcanéocuboidien plantaire
- 15 - lig. calcanéonaviculaire plantaire
- 16 - lig. plantaire long



Articulation talo-crurale
(vue postérieure)

- 1 - fibula
- 2 - membrane interosseuse de la jambe
- 3 - lig. tibio-fibulaire postérieur
- 4 - capsule articulaire
- 5 - lig. talo-fibulaire postérieur
- 6 - lig. calcanéofibulaire
- 7 - tendon calcanéen
- 8 - tibia
- 9 - partie tibio-talaire (lig. médial)
- 10 - lig. talo-calcanéen postérieur
- 11 - partie tibio-calcanéenne (lig. médial)



MOYENS D'UNION

2- les ligaments:

Ligament antérieur:

tibio-talaire antérieur:
entre malléole médiale et
col du talus

Ligament postérieur:

2 faisceaux

-Tibio-fibulaire postérieur
entre malléoles médiale et
latérale

-Calcanéo-talo-fibulaire:
entre malléole latérale et os
du tarse postérieur

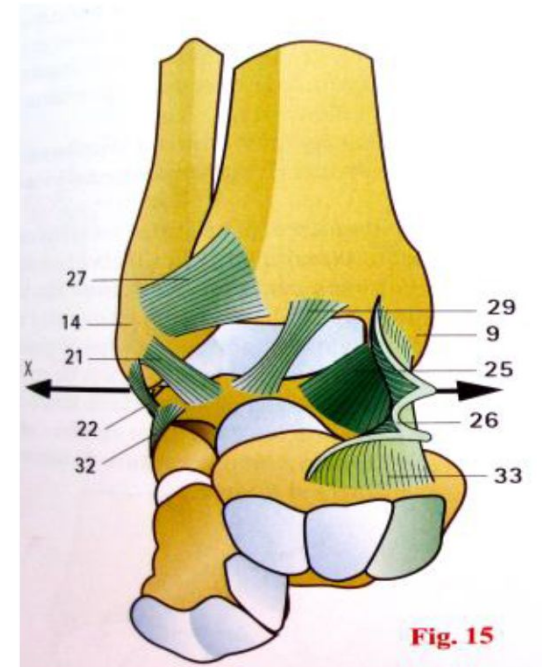


Fig. 15

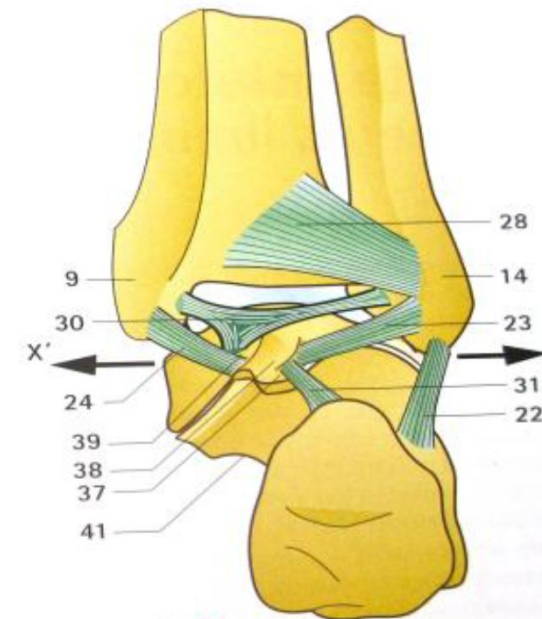


Fig. 14



MOYENS D'UNION

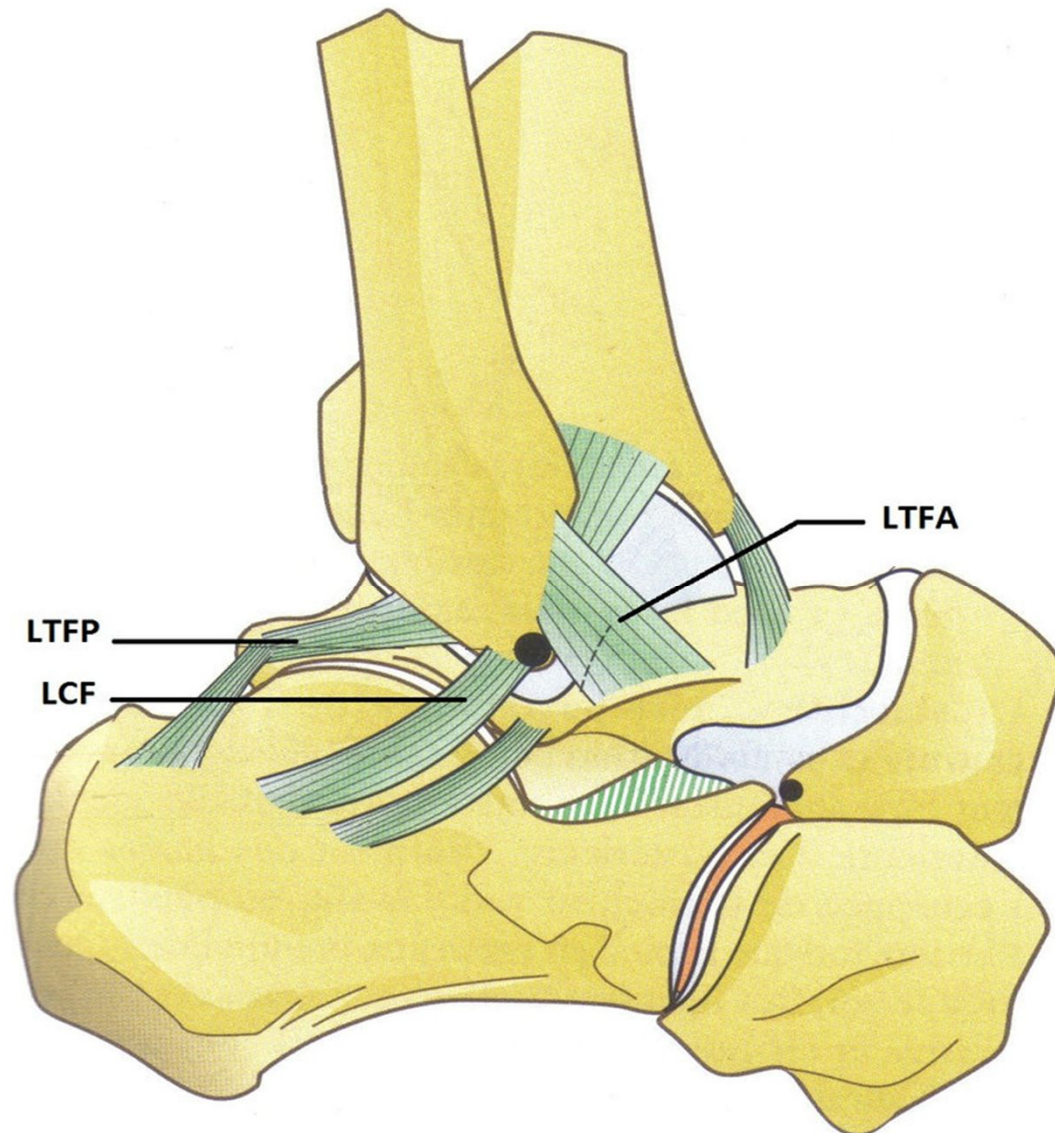
Ligament latéral:

3 faisceaux

Antérieur: talo-
fibulaire
antérieur

Moyen: calcanééo -
fibulaire

Postérieur: talo-
fibulaire
postérieur



MOYENS D'UNION

Ligament médial:

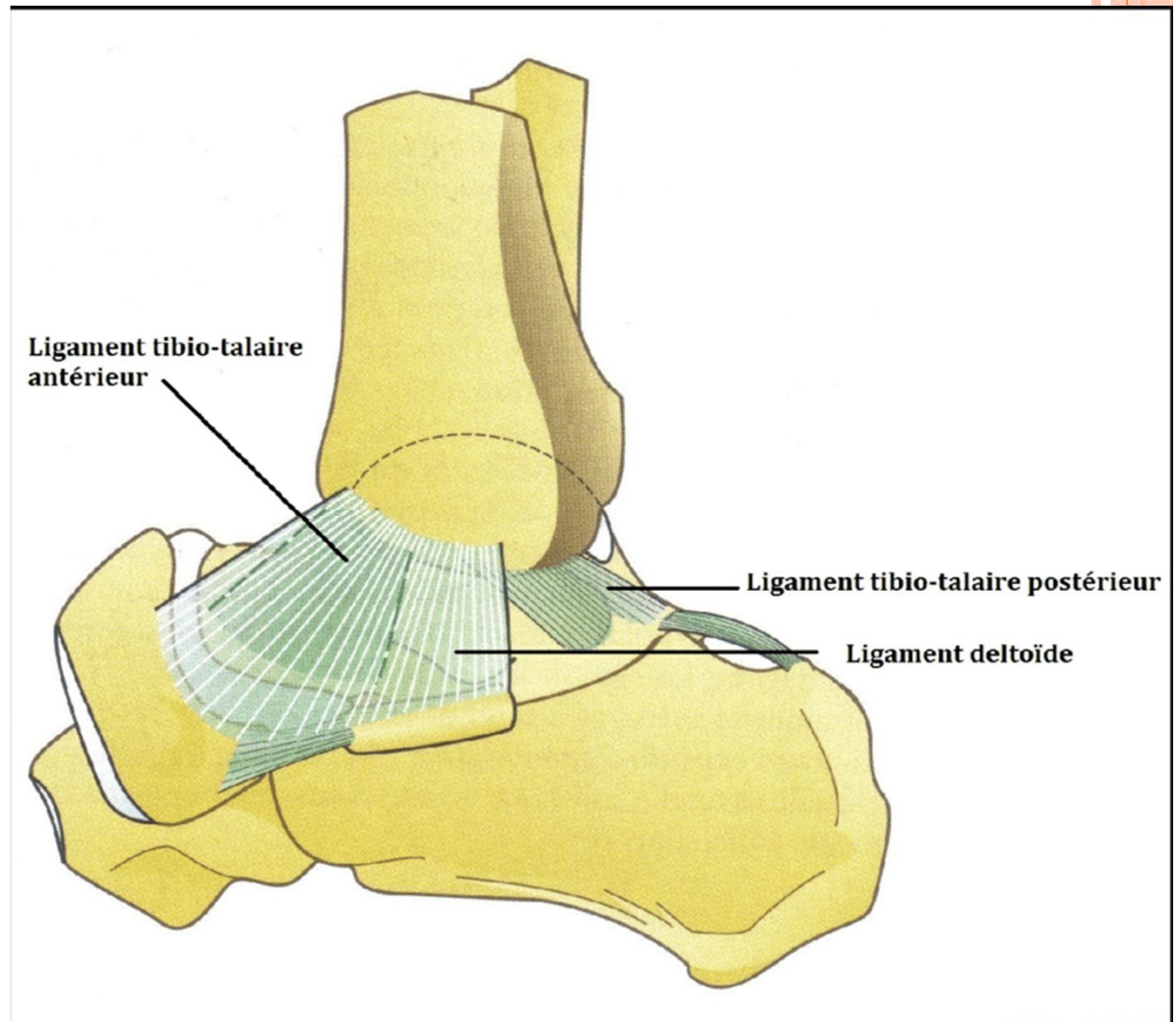
3 faisceaux disposés en deux plans :

- Plan profond:

- *Faisceau antérieur (tibio-talaire antérieur)

- *Faisceau postérieur (tibio-talaire postérieur)

- Plan superficiel: ligament deltoïdien



SYNOVIALE

Membrane séreuse qui tapisse la face profonde de la capsule , et s'insère à la limite du cartilage



ANATOMIE FONCTIONNELLE

Flexion – extension:

-Ils se font autour d'un axe passant par les malléoles, avec une amplitude totale de 70°:

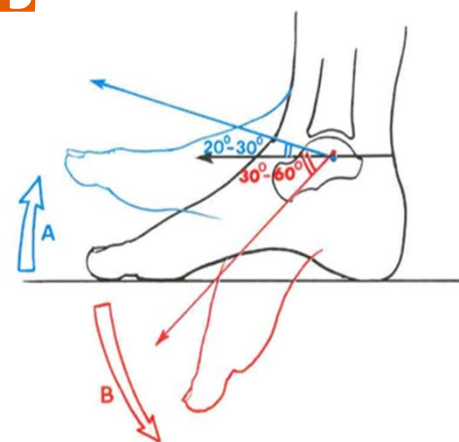
*Flexion dorsale :25°

*Flexion plantaire: 45°

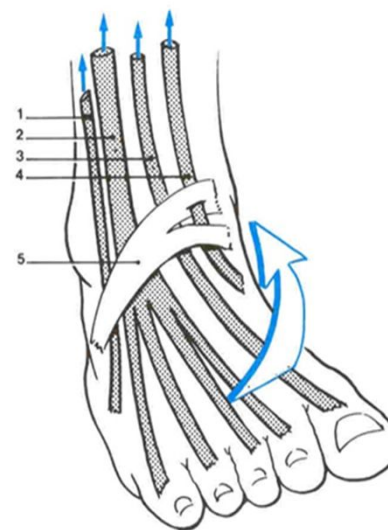
-les muscles moteurs:

*pour la flexion dorsale: les muscles tibial antérieur et long extenseur de orteils

*pour la flexion plantaire: les muscles gastrocnémien et long péronier



Flexion (A) et extension (B) de l'articulation talo-crurale



Muscles fléchisseurs de l'articulation talo-crurale

- 1 - m. troisième fibulaire
- 2 - m. long extenseur des orteils
- 3 - m. long extenseur de l'hallux
- 4 - m. tibial ant.
- 5 - retinaculum inf. des extenseurs