

Fractures du bassin

Pr Ag. N. BENMAYOUF

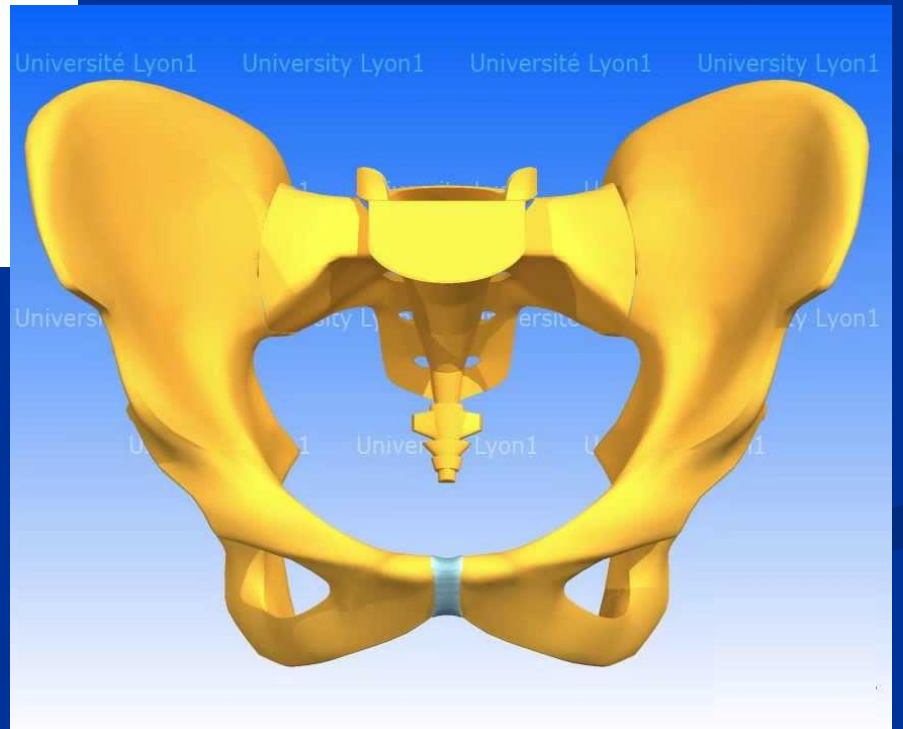
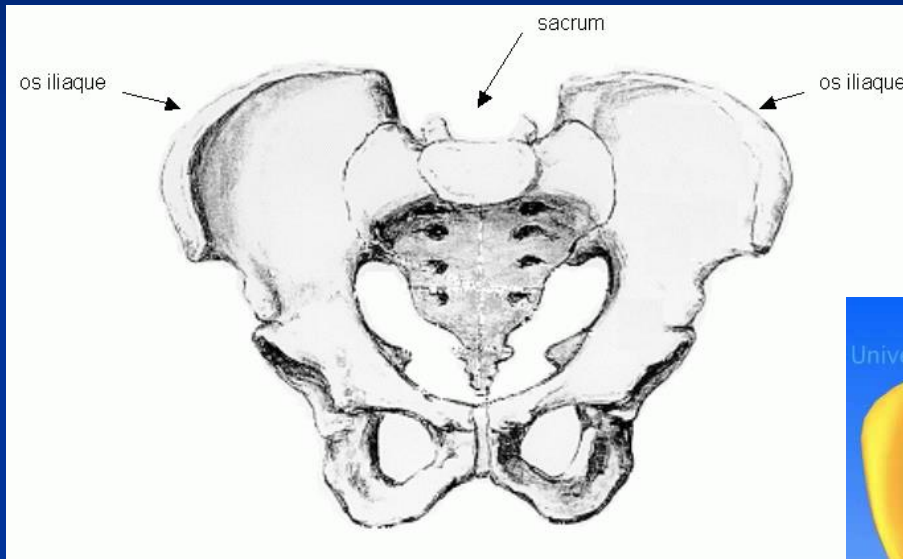
INTRODUCTION

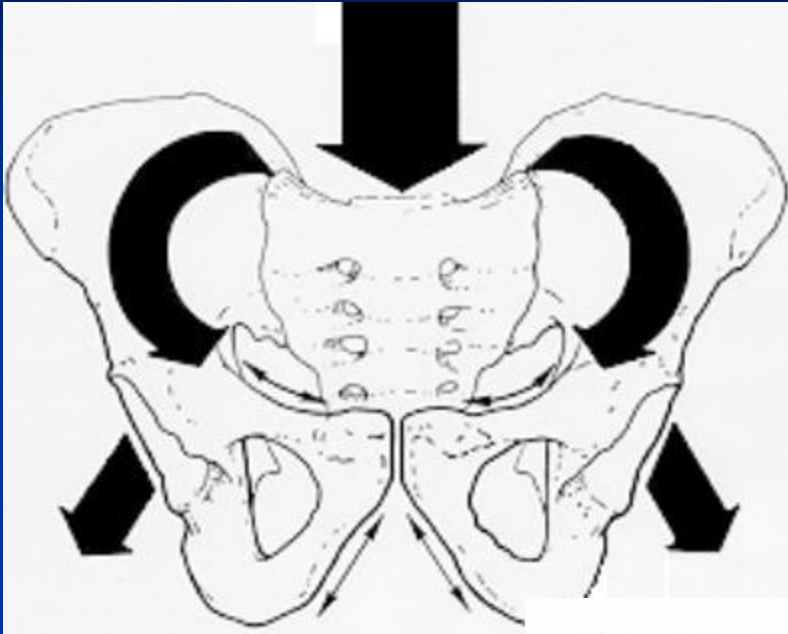
- Les fractures du bassin sont les fractures qui concernent le sacrum et les deux os iliaques, cotyle exclu.

Elles surviennent toujours au cours d'un choc très violent responsable généralement d'un polytraumatisme avec état de choc.

- les fractures du bassin représentent 1,5% de l'ensemble des lésions traumatiques ostéoarticulaires.

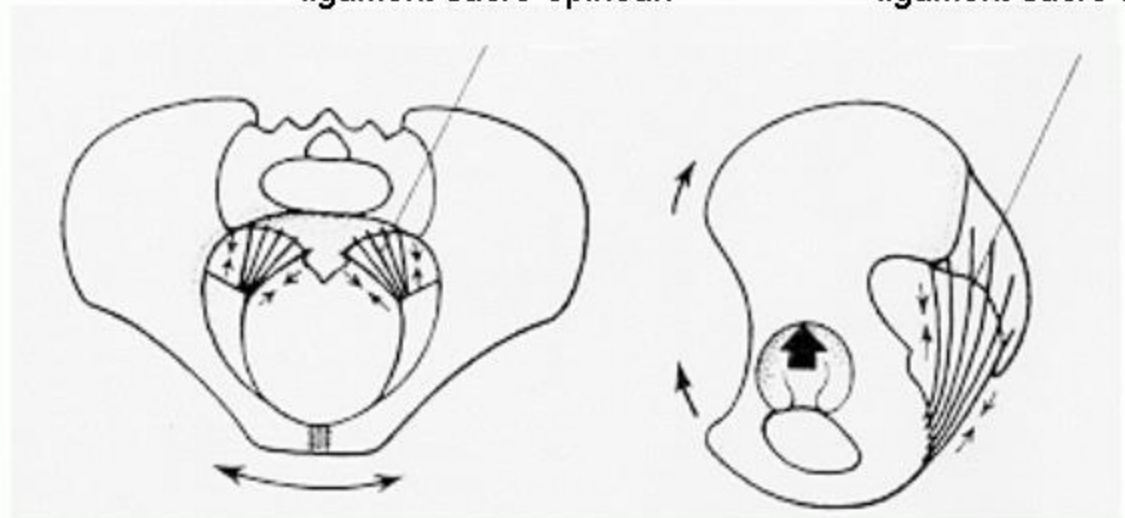
Rappel anatomique



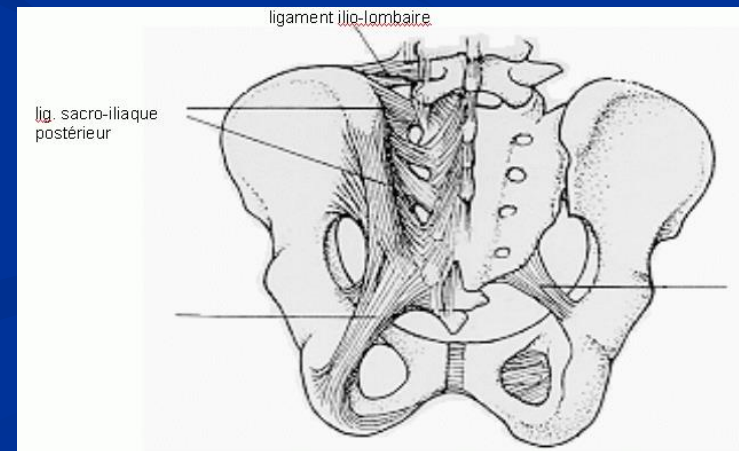
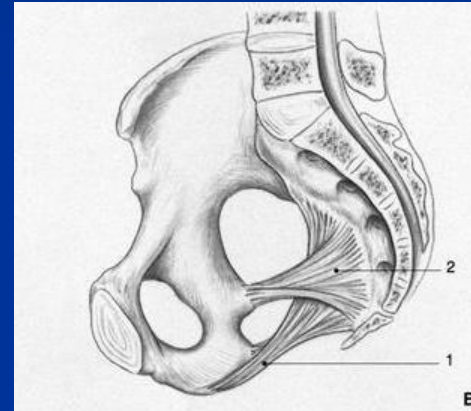
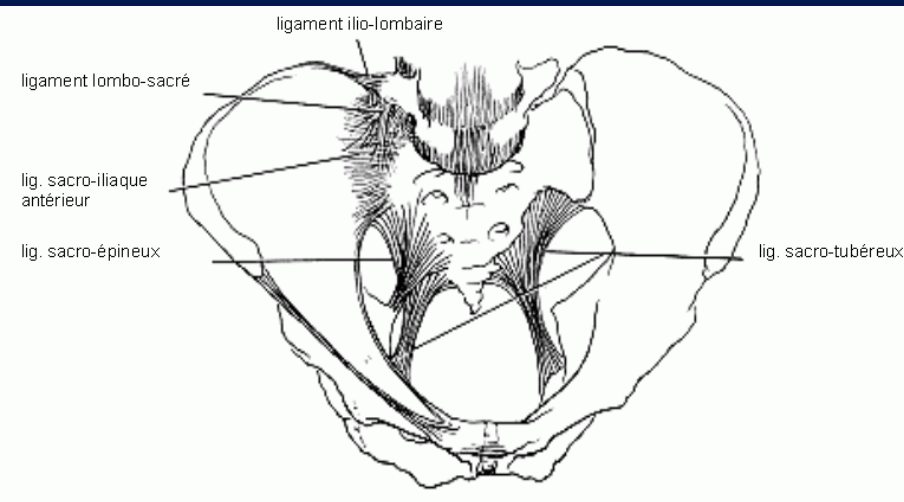


ligament sacro-épineux

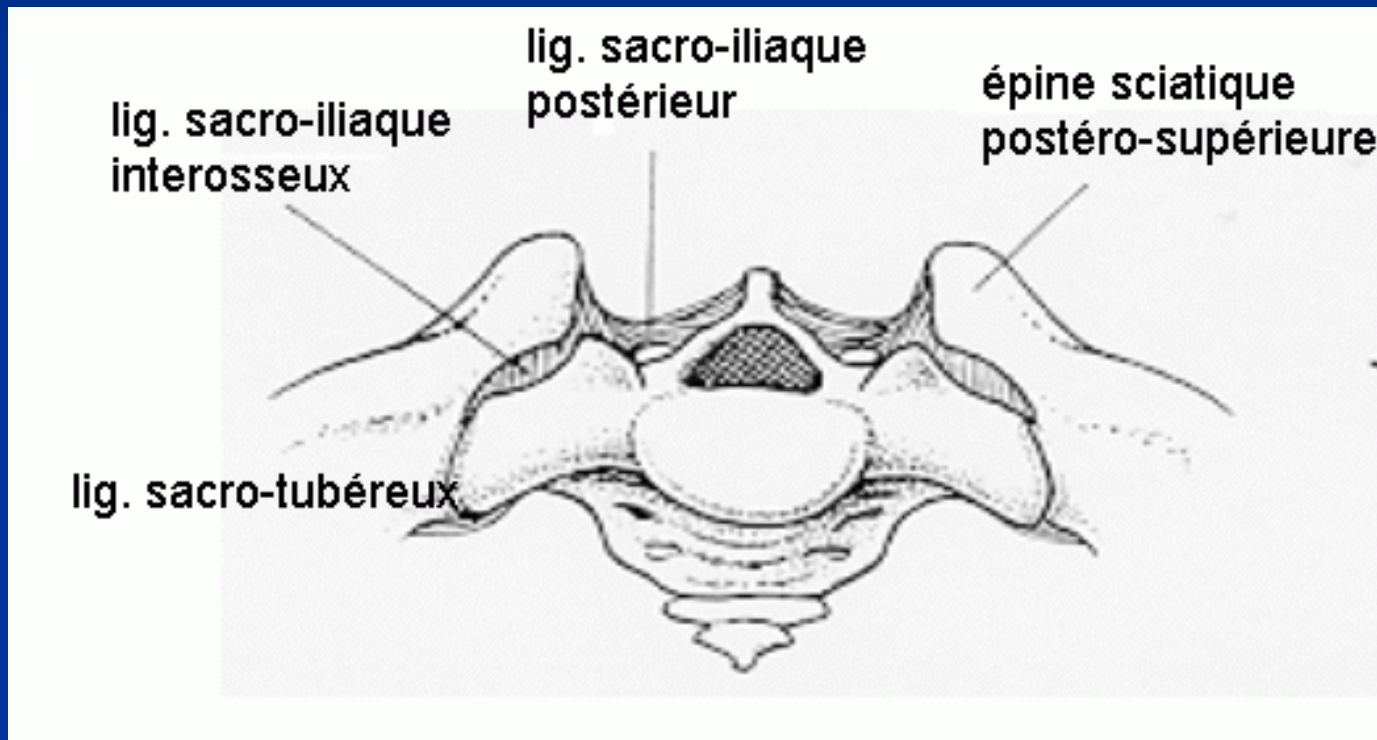
ligament sacro-tubéreux

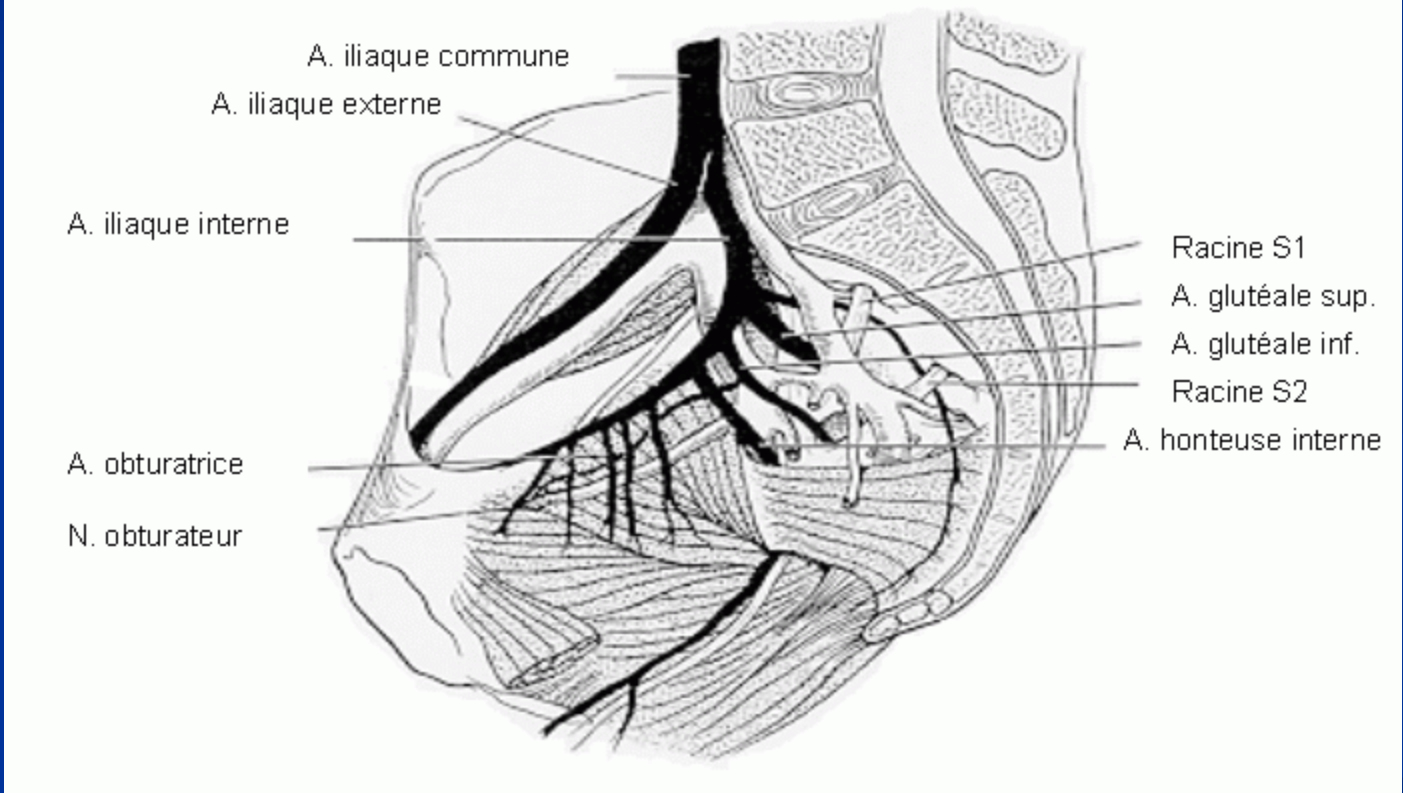


Rappel anatomique

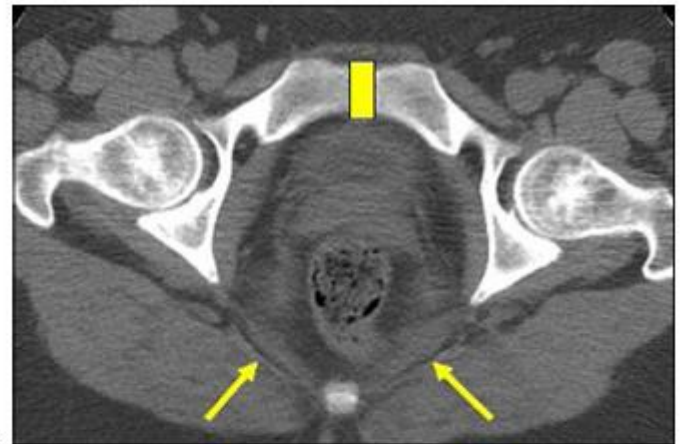
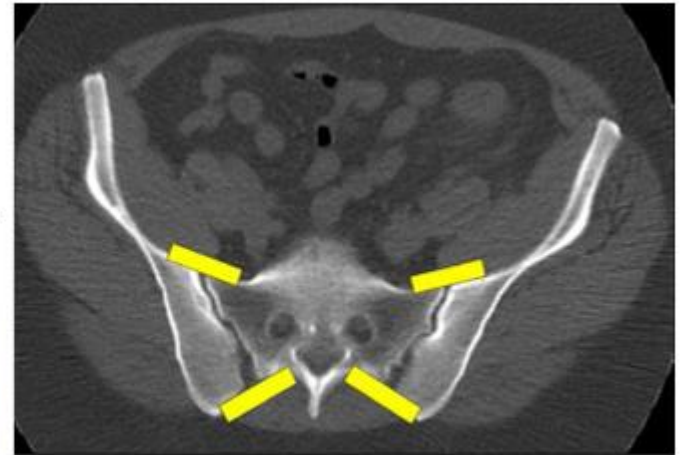
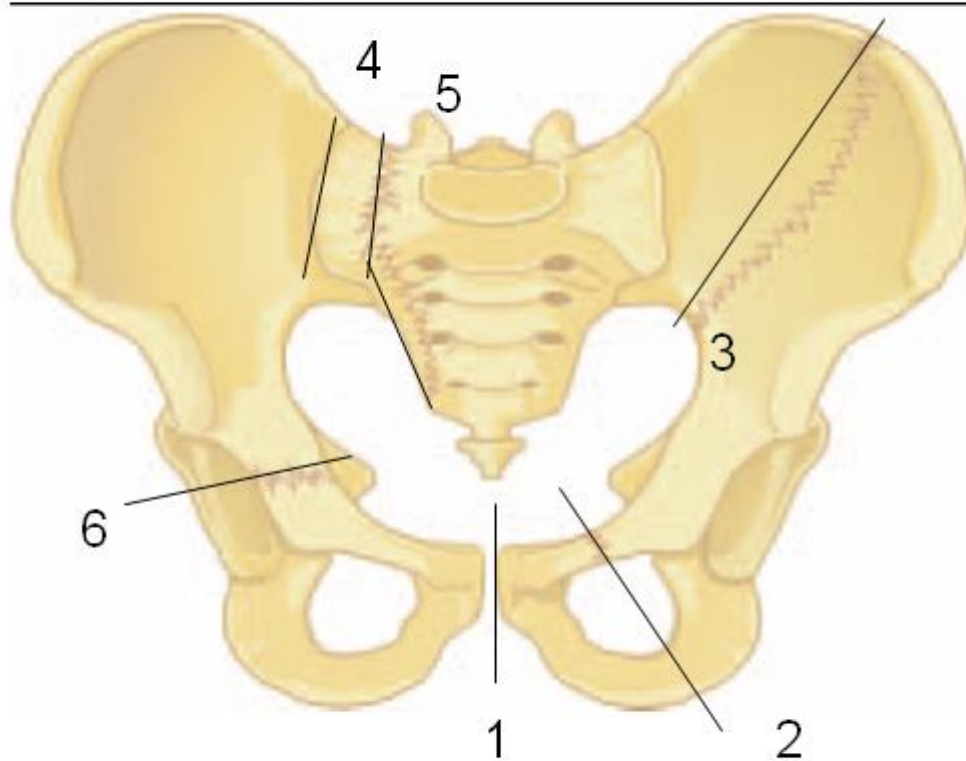


Rappel anatomique





Les 5 traits de Letournel

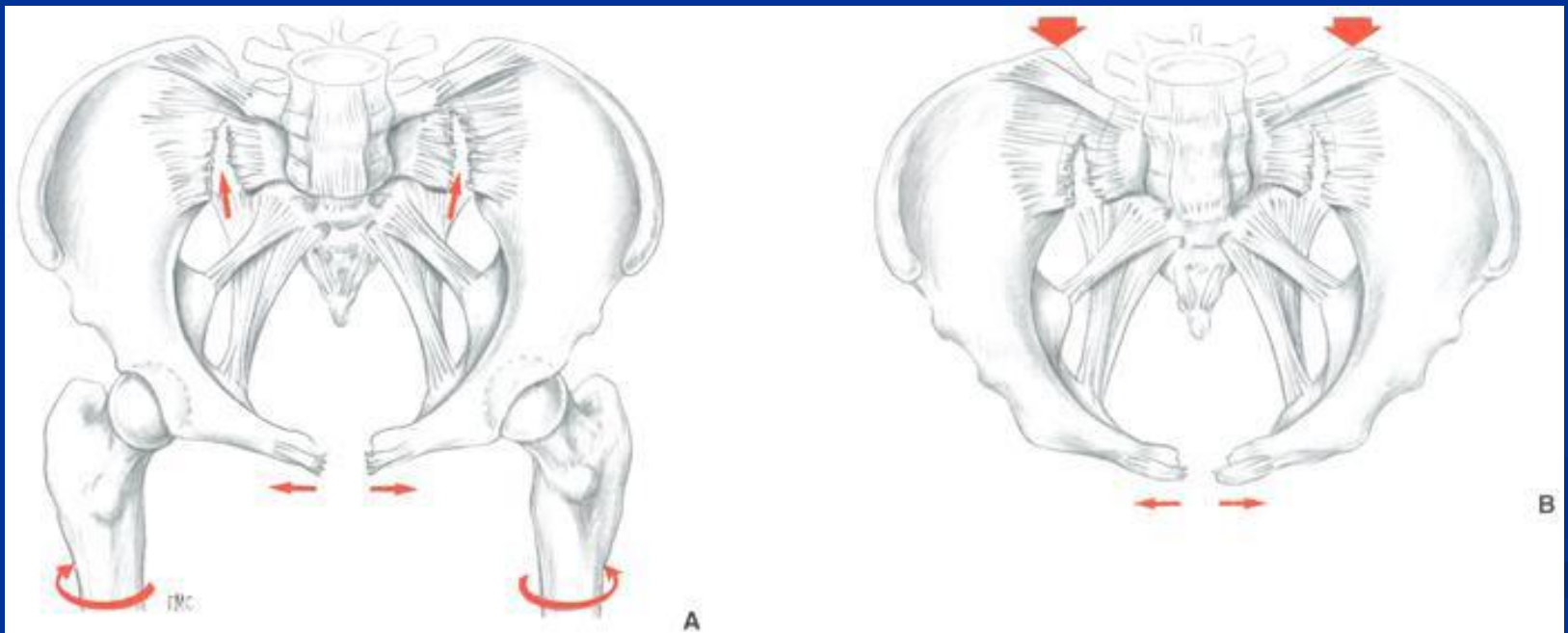


Les régions à bien analyser

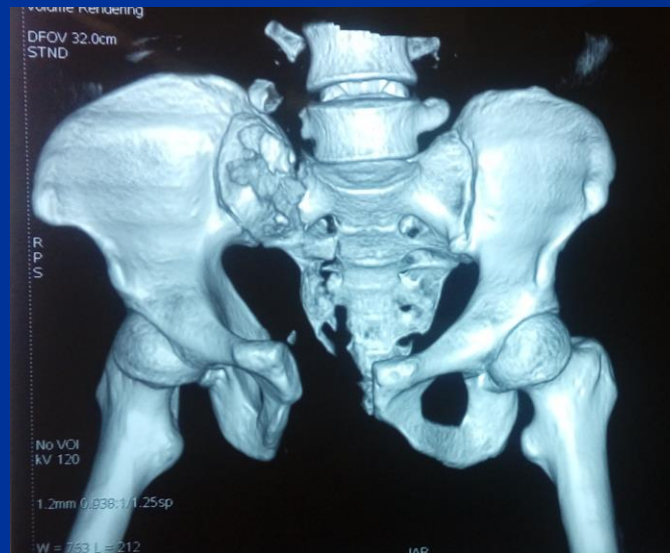


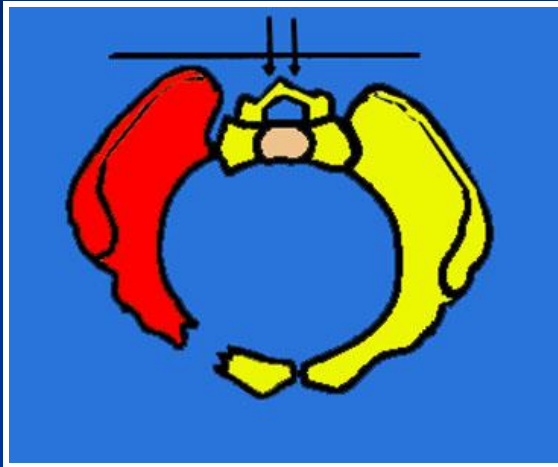
Les cinq traits fondamentaux de Letournel. Noter en 6 : fracture du cotyle hors sujet mais qui peut être associée à une rupture antérieure ou postérieure de l'anneau pelvien.

MÉCANISMES

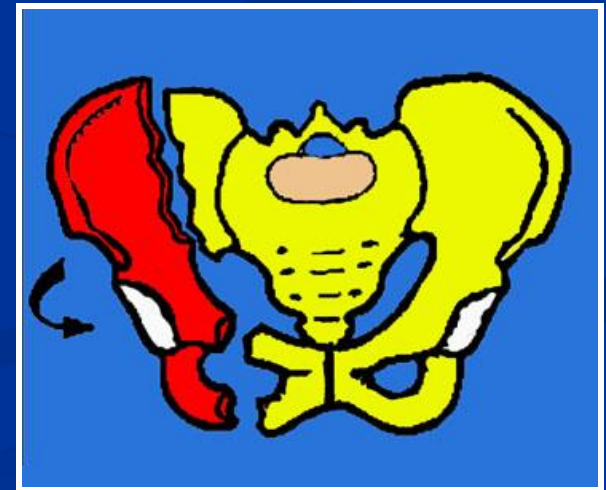
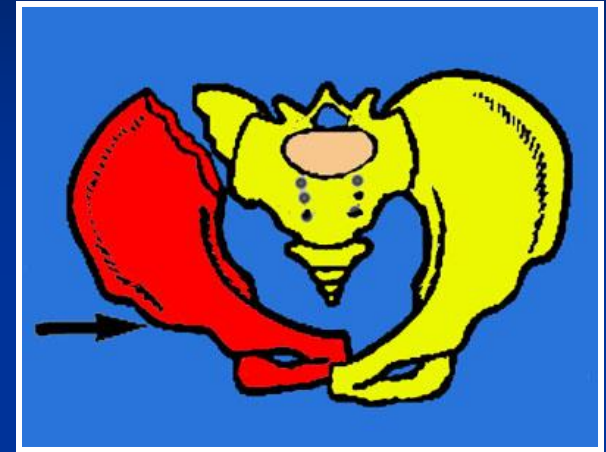
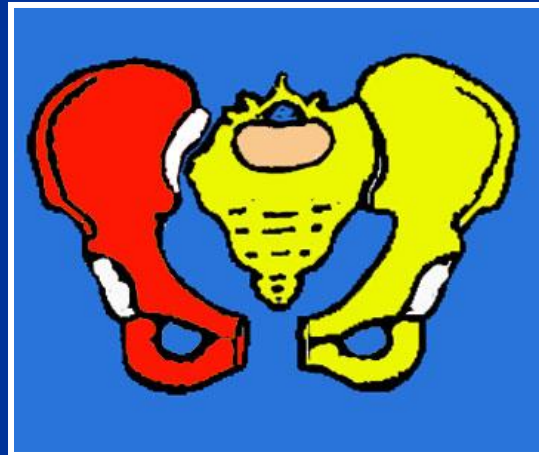
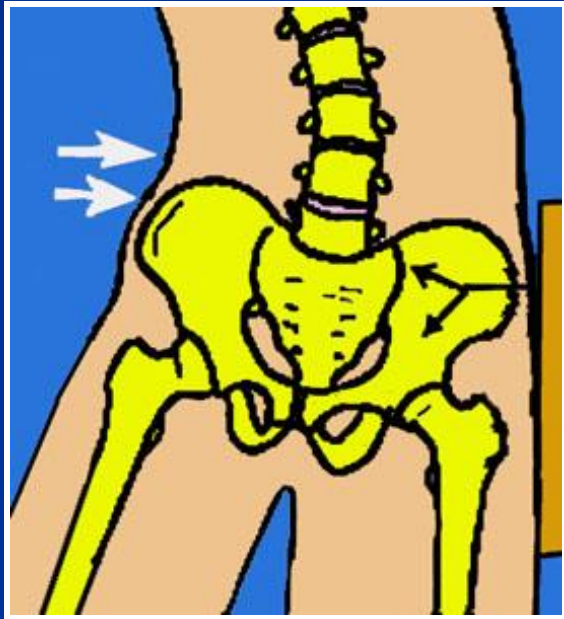
Compression ant-post



Compression ant-post




Compression latérale




Cisaillement vertical

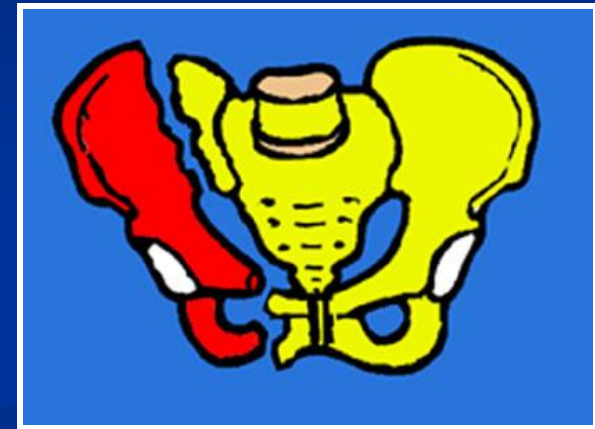
Chute d'un lieu élevé. Réception sur un pied



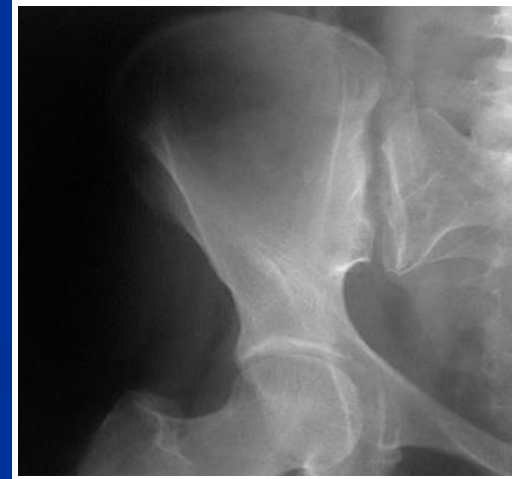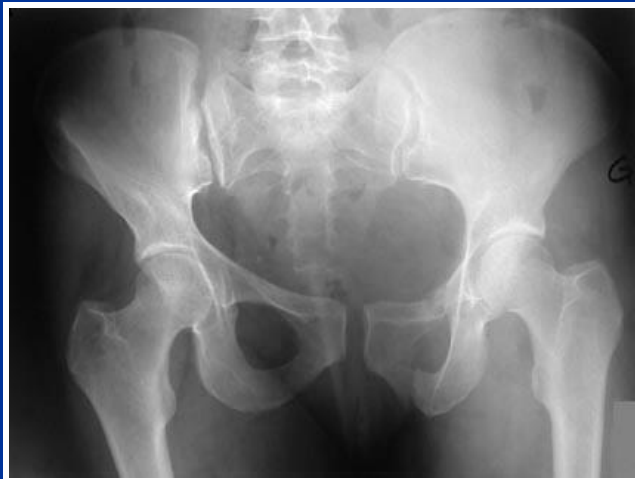Disjonction sacro-iliaque



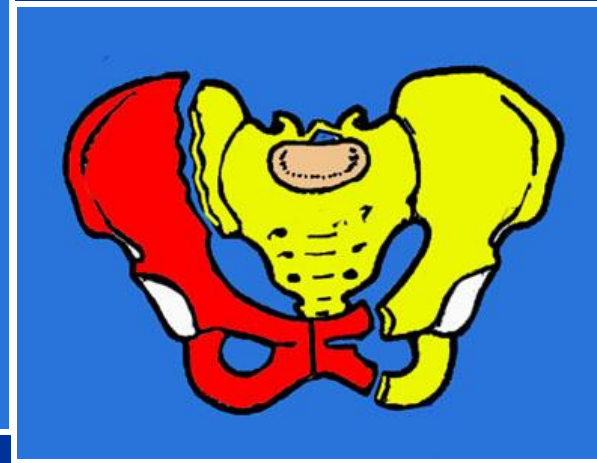

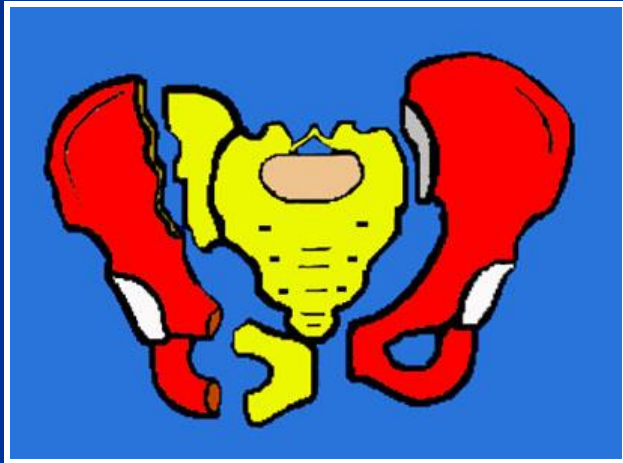
Fract de Voillemier



Fract de Malgaigne



Compressions asymétriques

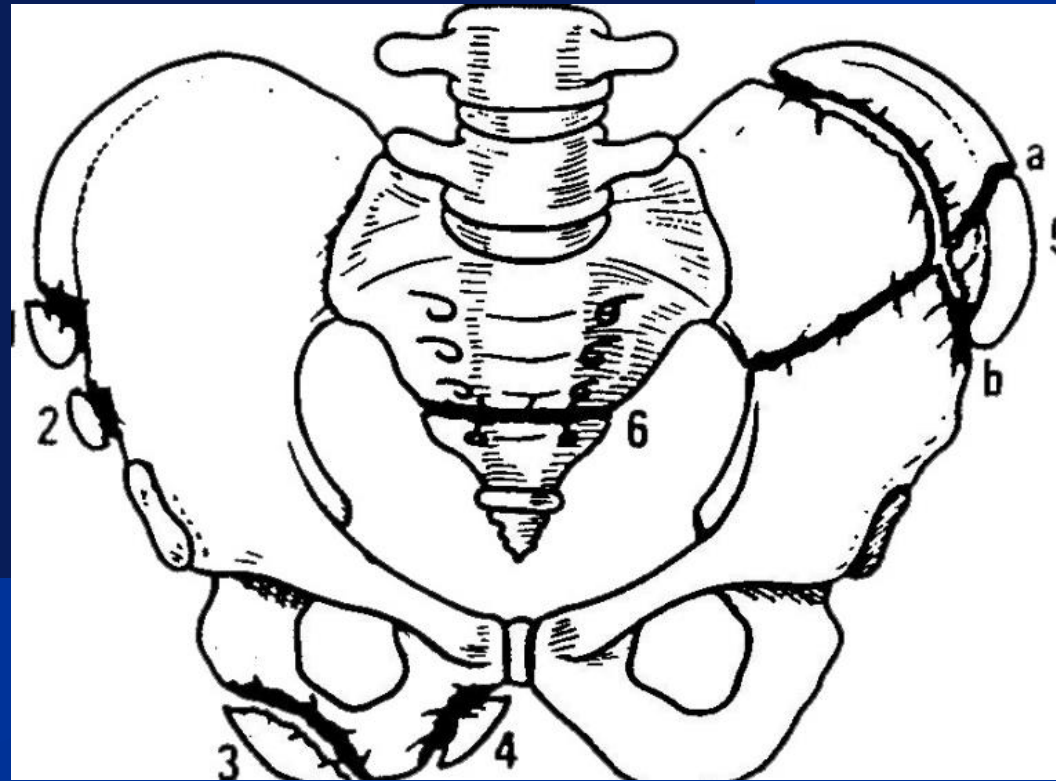


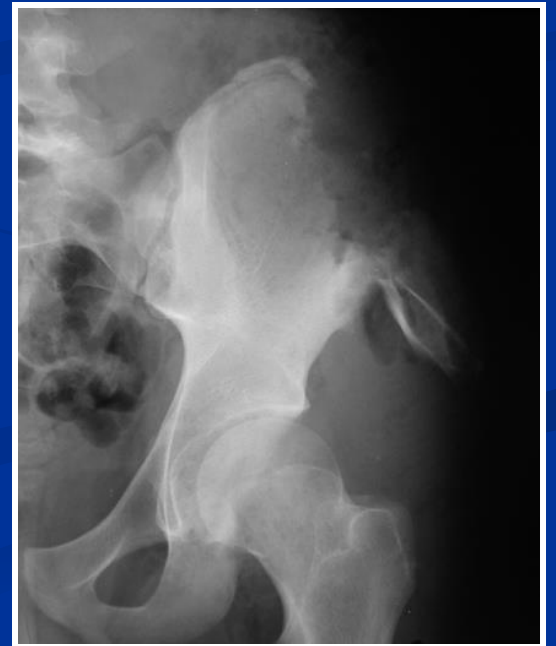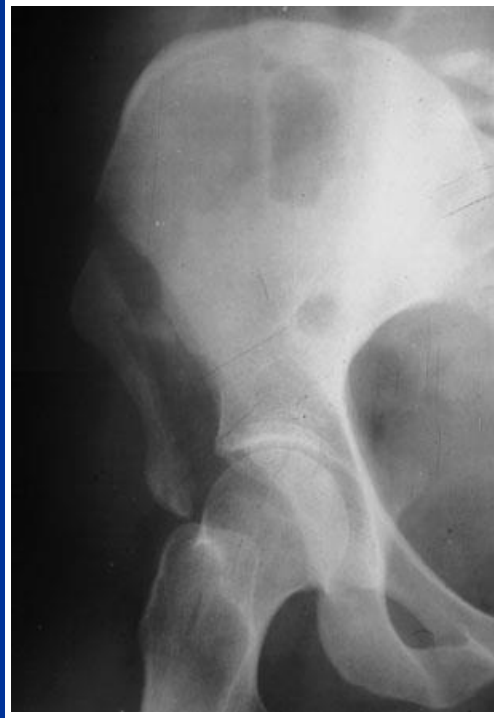
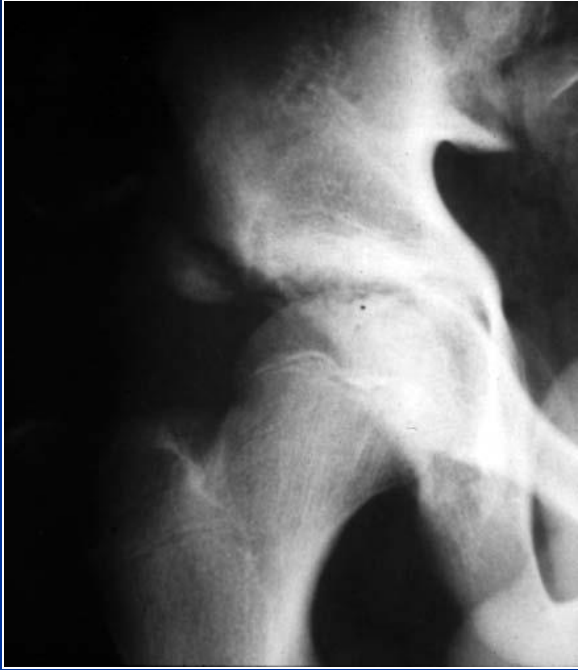Classification des fractures du bassin

- **Fractures du bassin de type A**
 - Parcellaires
- **Fractures du bassin de type B**
 - Rupture incomplète de l'arc postérieur
- **Fractures du bassin de type C**
 - Rupture complète de l'arc postérieur

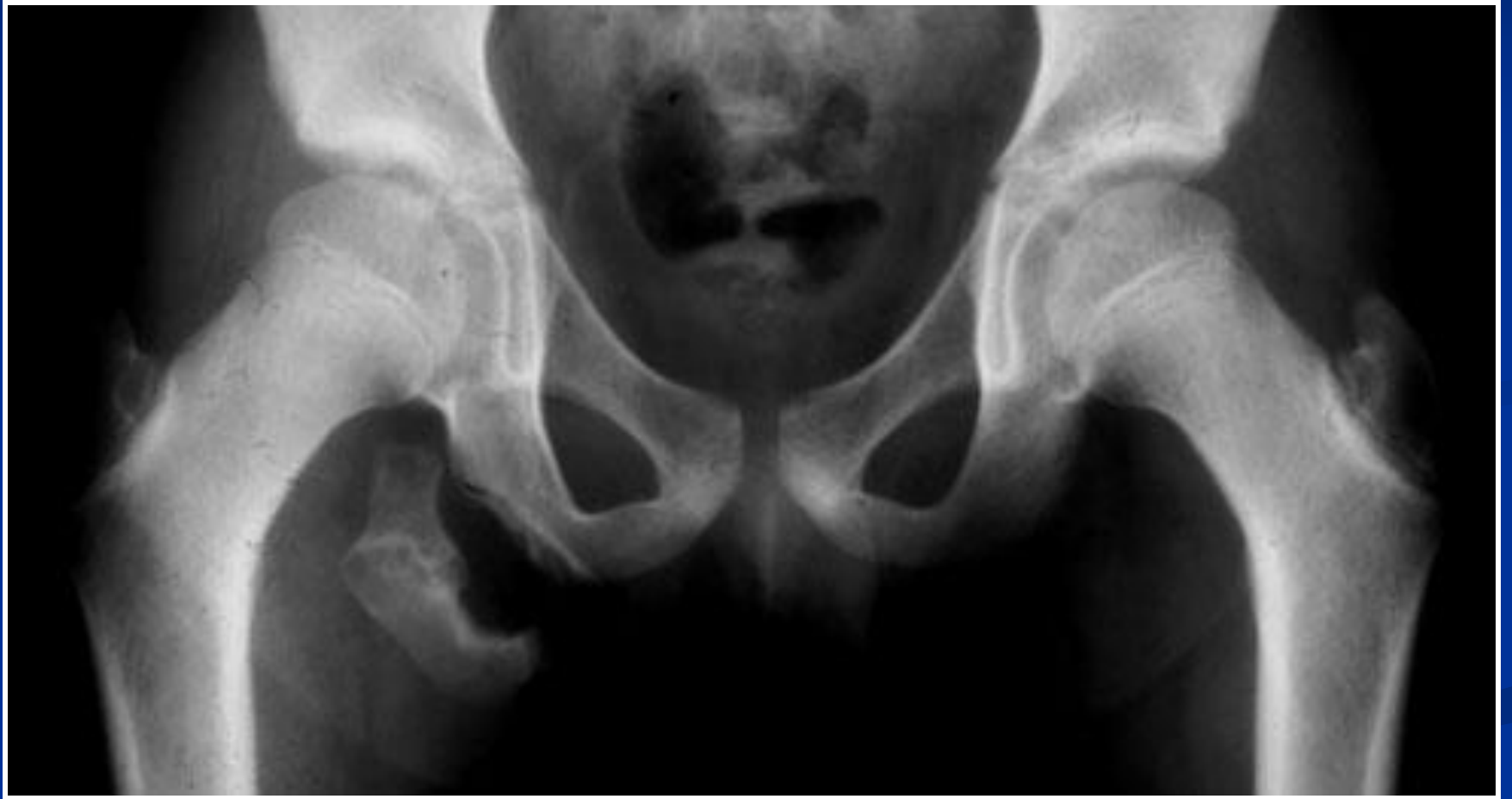Fractures du bassin de type A

- Arrachement
 - Épines iliaques Ant-Sup et Ant-Inf
 - Crête iliaque
 - Ischion
- Choc direct
 - Aile iliaque
 - Branches pubiennes
- Fracture du sacrum

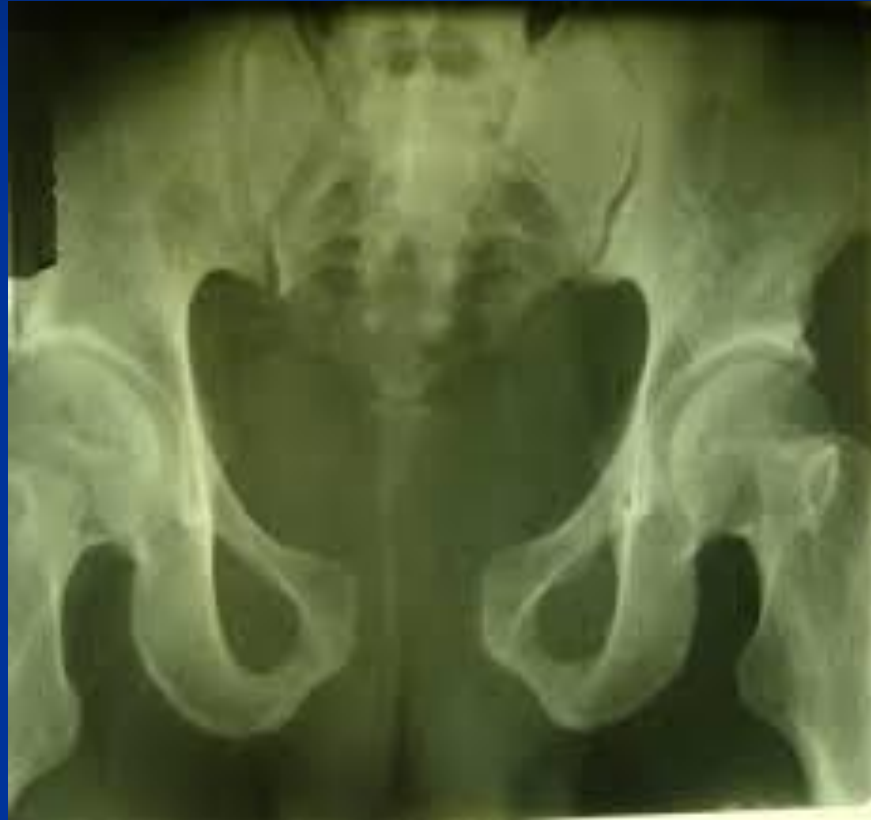



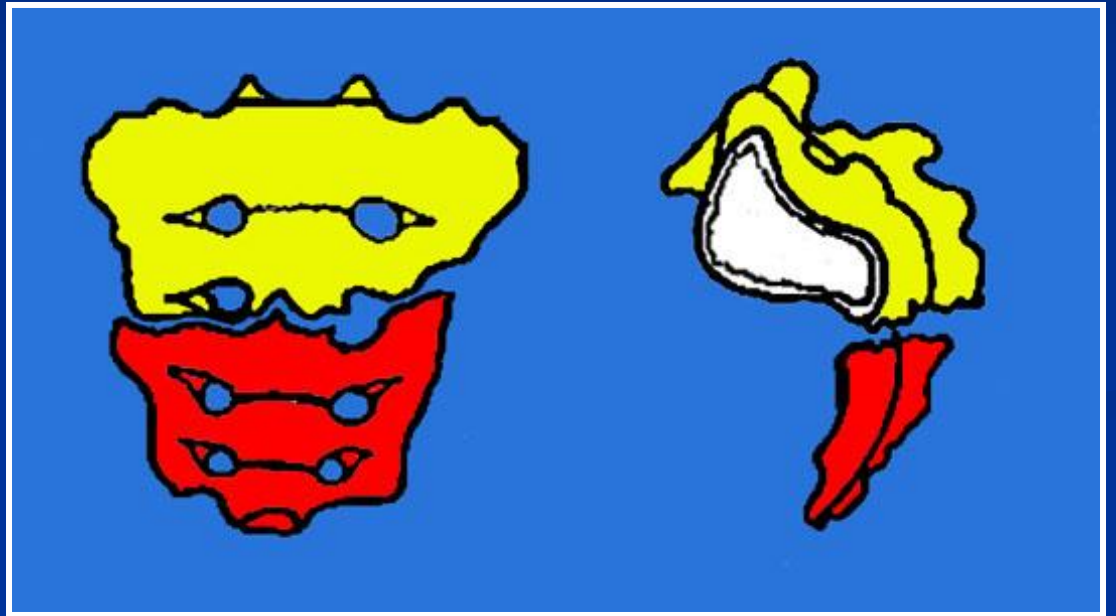

Fracture de l'ischion



Disjonction de la symphyse pubienne



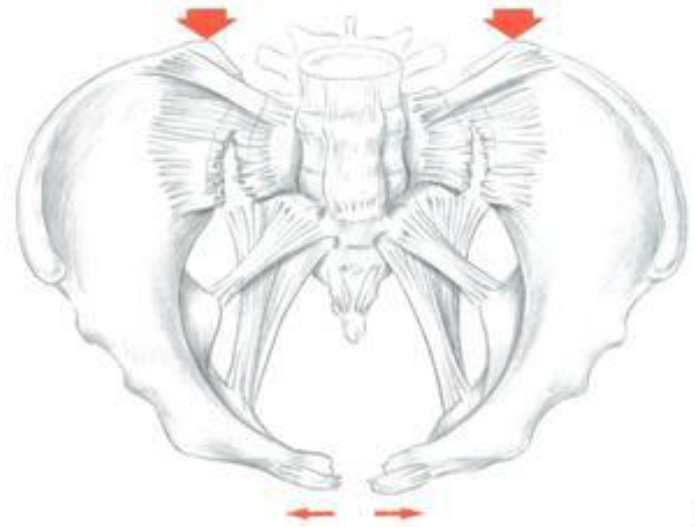
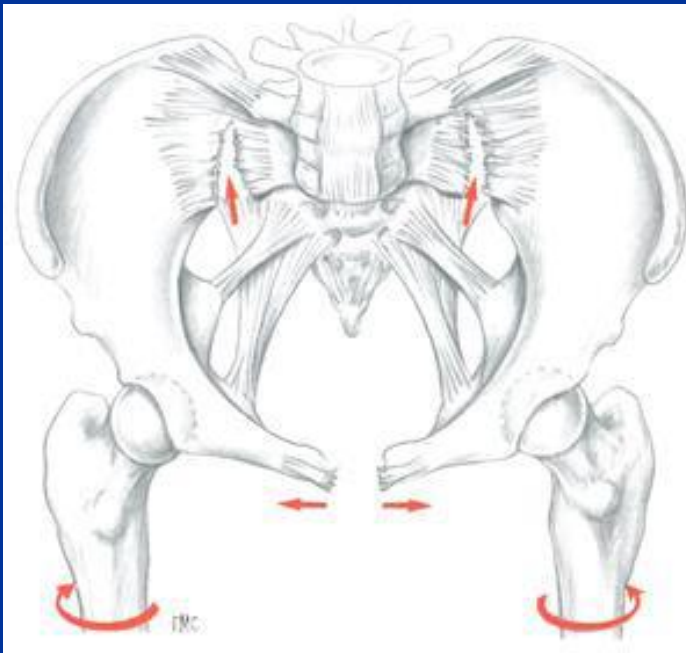

Fractures parcellaires



Fractures du bassin de type B

Rupture incomplète de l'arc postérieur



- En rotation “livre ouvert”
 - Disjonction sacro-iliaque antérieure
 - Fracture du sacrum
- En rotation interne “compression latérale”
 - Fracture tassement ant du sacrum
 - Luxation partielle sacro-iliaque
- Lésion incomplète de l'arc post, bilatérale



Fractures du bassin de type C

Rupture complète de l'arc postérieur

- Rupture complète de l'arc postérieur unilatérale
- Rupture complète de l'arc postérieur d'un côté et incomplète de l'autre
- Rupture complète de l'arc postérieur, bilatérale



Interrogatoire

■ Les circonstances

traumatisme à haute énergie (écrasement, accident de la voie publique, chute d'un lieu élevé)

traumatisme à faible énergie (une chute de sa hauteur, contraction musculaire).

La direction de l'impact fait évoquer un type lésionnel.

Un impact antéropostérieur induit une lésion de type open book.

Un impact iliaque ou trochantérien est générateur d'une compression latérale et tend à fermer l'AP.

Une contrainte en cisaillement produite par un violent traumatisme axial vertical sur un ou deux membres inférieurs,

CLINIQUE

Le profil clinique du traumatisé n'est pas sans conséquence sur les lésions rencontrées : l'âge, et par là l'ostéoporose, en diminuant la résistance osseuse explique la fréquence des lésions d'impaction sacro-iliaques pour un traumatisme relativement peu intense.

A l'inverse, un sujet jeune, n'aura de rupture de l'AP que pour un traumatisme à haute énergie dont les conséquences lésionnelles seront tant osseuses que ligamentaires.

examen clinique

se révèle plus ou moins simple ;

soit le patient est conscient et/ou uniquement traumatisé de la ceinture pelvienne entraînant douleur et impotence fonctionnelle,

soit il s'agit d'un polytraumatisé inconscient et/ou d'un polyfracturé dont l'état hémodynamique est instable : la lésion du bassin est systématiquement évoquée.

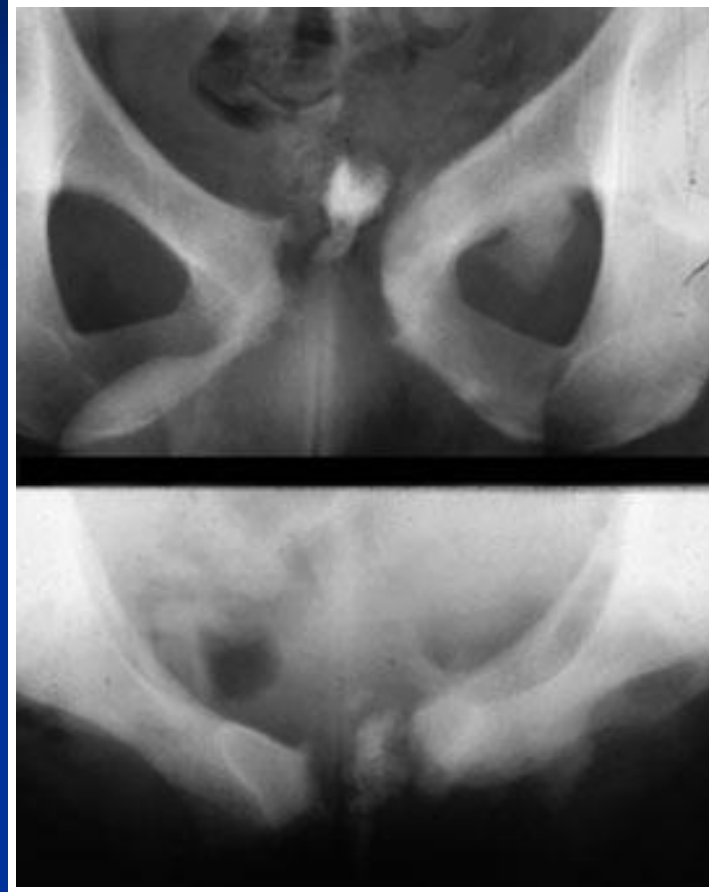
- L'inspection peut retrouver les points d'impact : plaie, dermabrasion, ecchymoses.
- asymétrie des épines iliaques, une saillie anormale d'une crête iliaque,
- une attitude vicieuse en rotation et raccourcissement d'un membre inférieur sont des signes orientant vers un traumatisme du bassin.
- Un écoulement sanglant spontané du méat fait craindre chez l'homme une rupture urétrale.
- Chez la femme, une plaie vaginale, témoin d'une fracture ouverte de l'AP peut provoquer un saignement vulvaire.

La palpation des repères osseux du bassin est parfois riche d'enseignement :

- perception d'un diastasis pelvien lié à une disjonction,
- asymétrie des crêtes et des épines iliaques, mobilité d'un hémibassin à la manoeuvre d'écartement-resserrement.

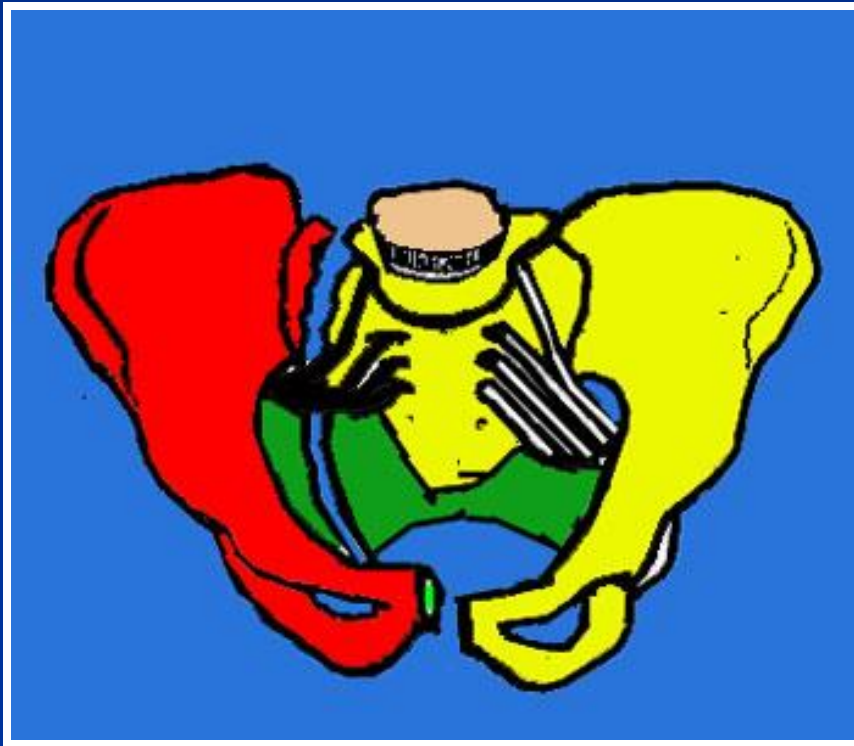
L'examen clinique doit se terminer par la recherche de complications associées aux ruptures de l'AP.

Complications urinaires

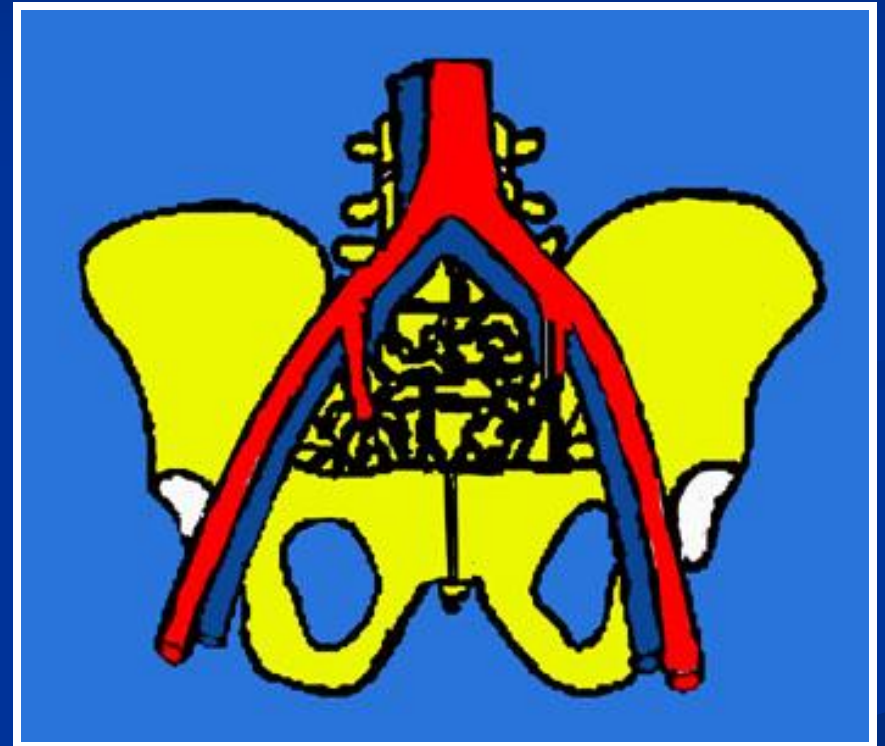


Rupture urétrale

Complications vasculo-nerveuses



Compressions nerveuses

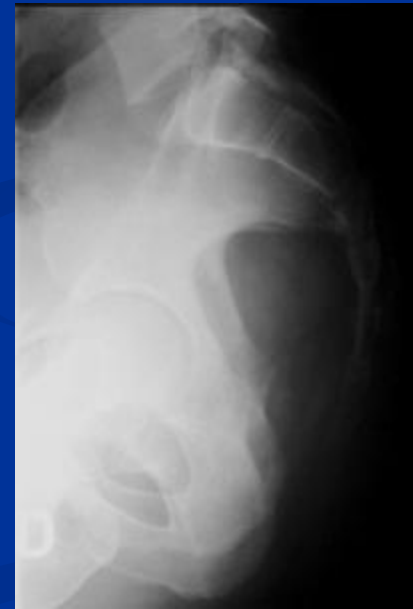
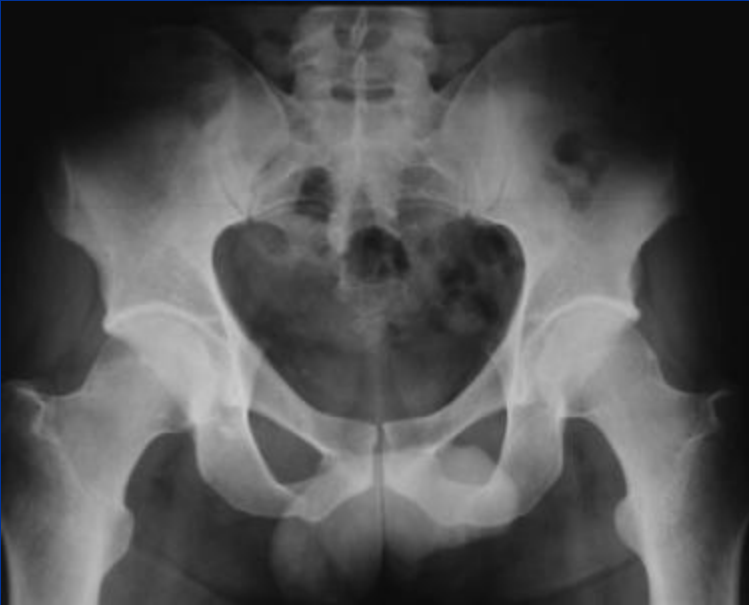
Compressions vasculaires

L'évaluation d'un polytraumatisé comporte obligatoirement un examen des systèmes respiratoire et nerveux central, de l'abdomen et du squelette axial et des membres. En présence d'une fracture du bassin, une attention particulière devra être portée à l'abdomen et aux membres inférieurs

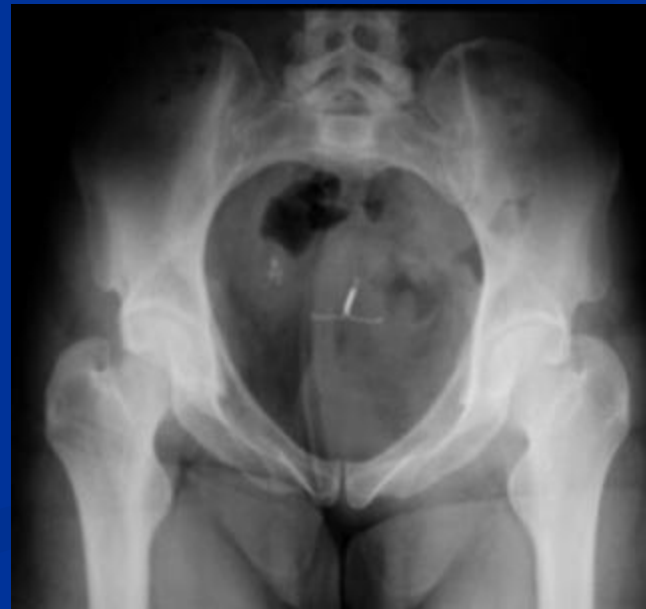
RADIO

- Les clichés du bassin de face et de profil



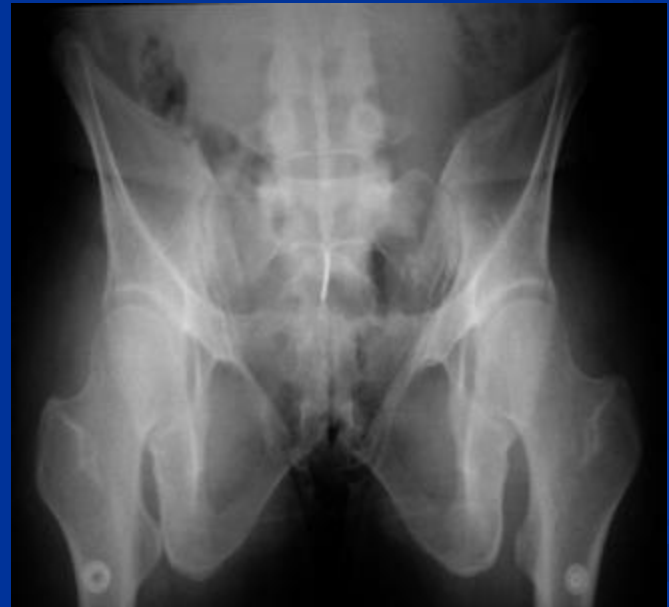
RADIO

- Le cliché du bassin de face étudie les lésions de l'arc antérieur.
- cliché oblique descendant (inlet view)



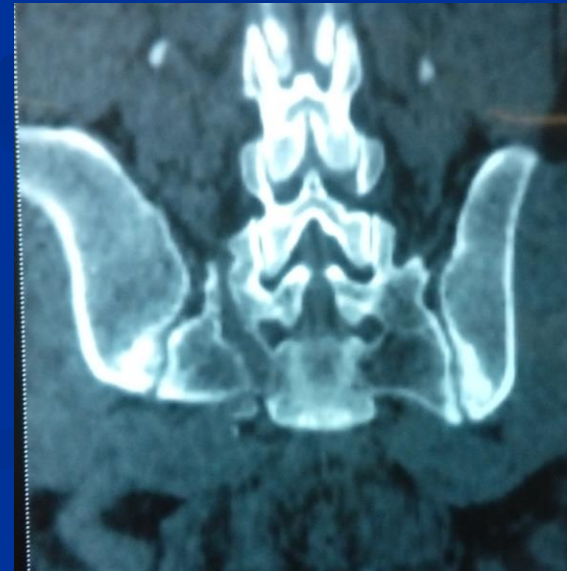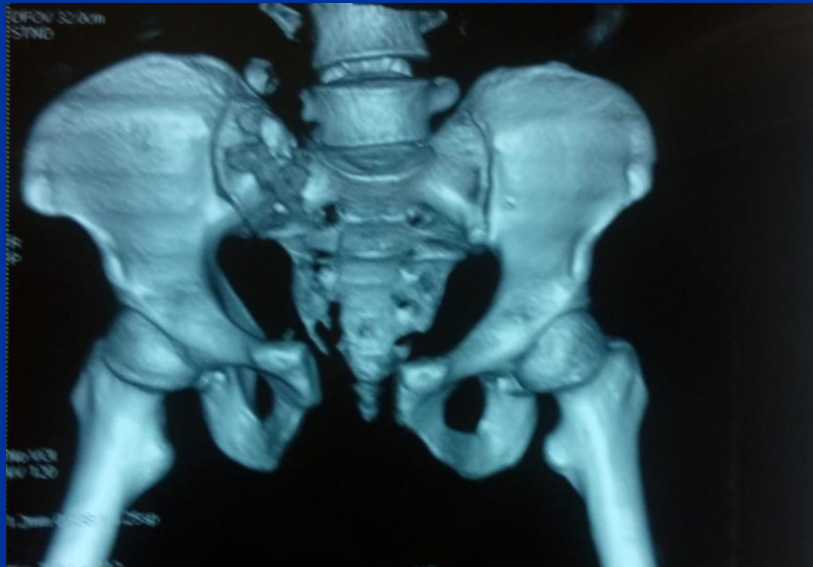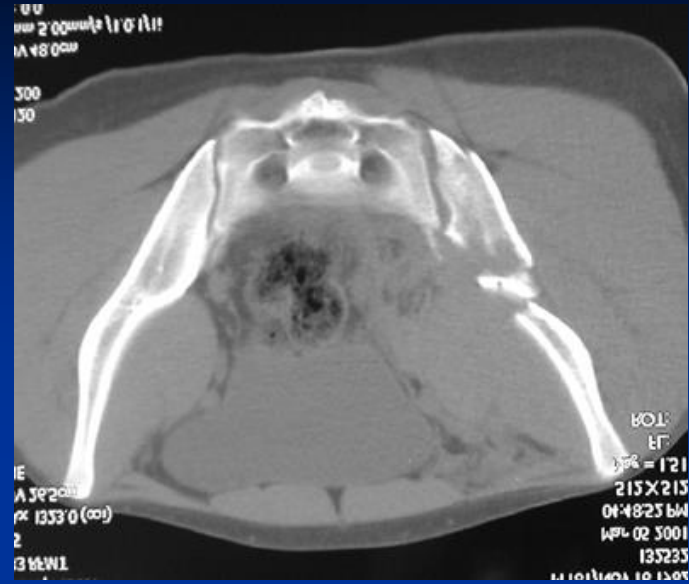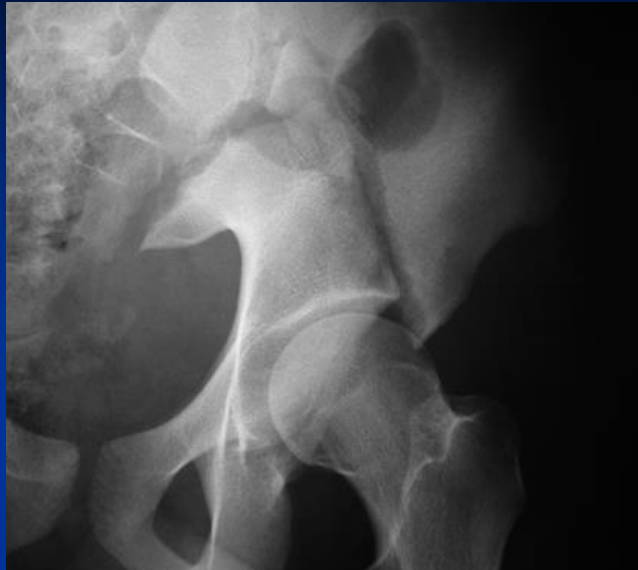RADIO

- Le cliché oblique ascendant (outlet view)

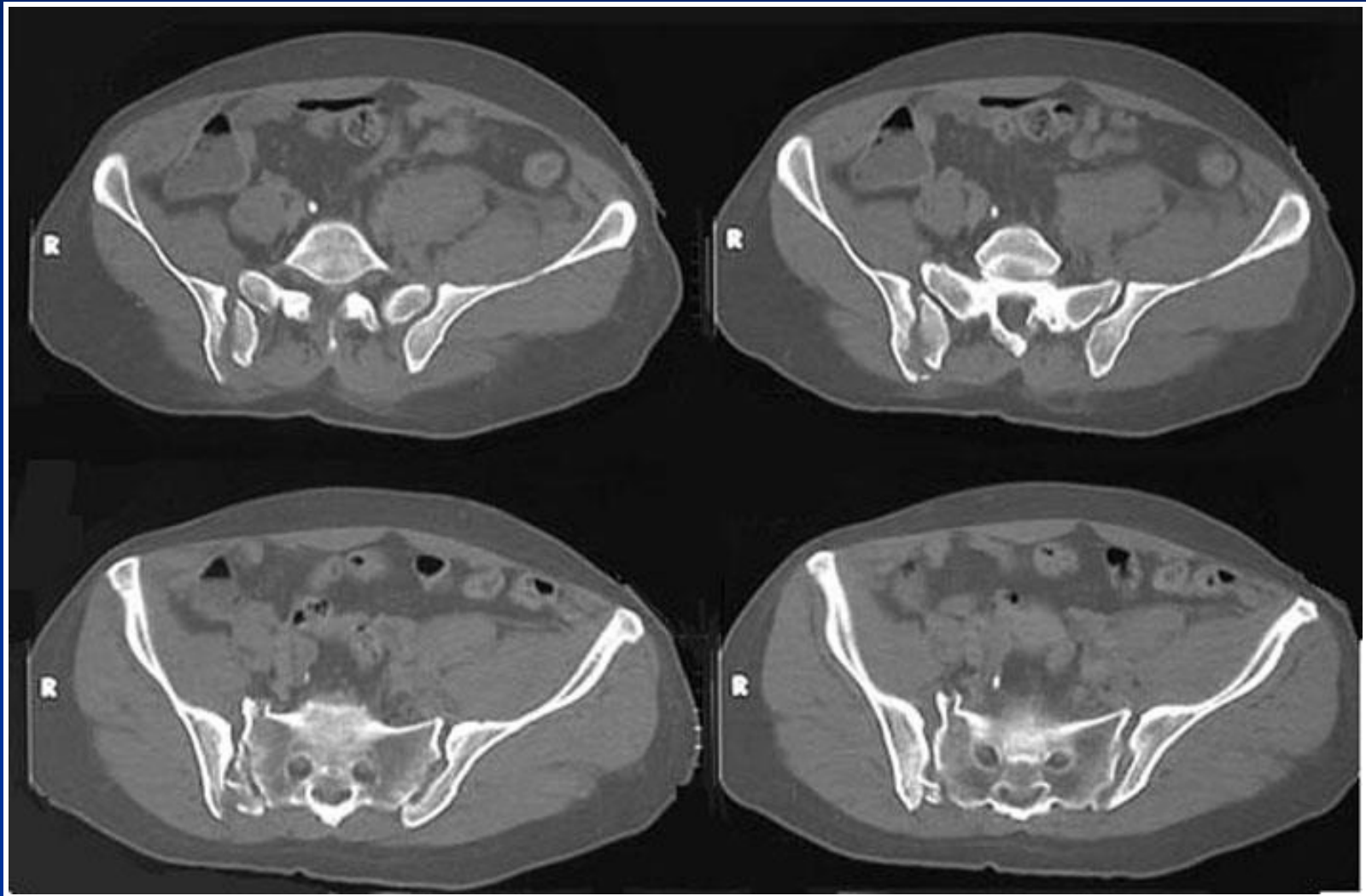


AUTRES EXAMENS

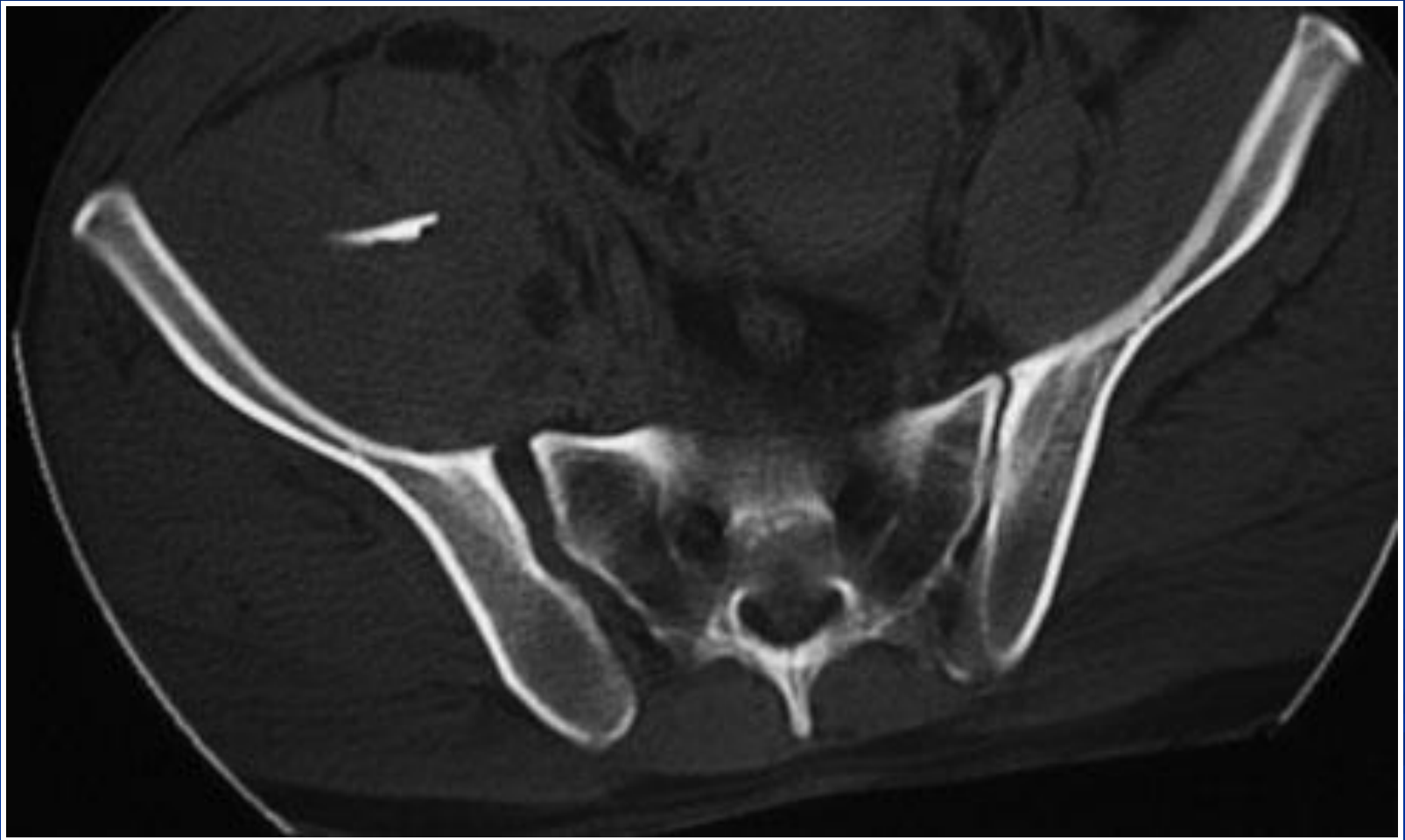
- Tomodensitométrie (TDM)
- Le scanner apparaît indispensable à l'analyse des lésions sacro-iliaques et sacrées.



Fracture de la sacro-iliaque



Ouverture sacro-iliaque ant et post



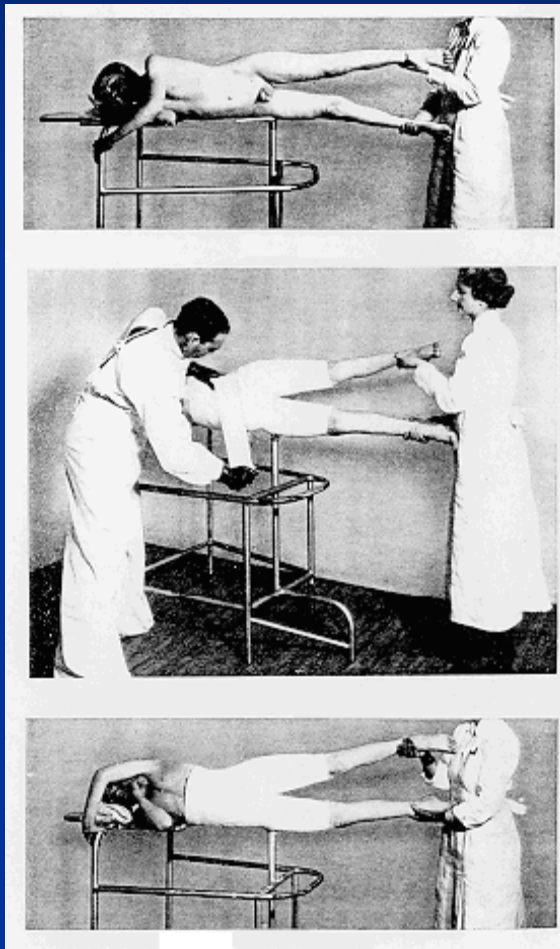
Autres examens

L'échographie abdominale permet un diagnostic rapide et sûr d'épanchement intrapéritonéal.

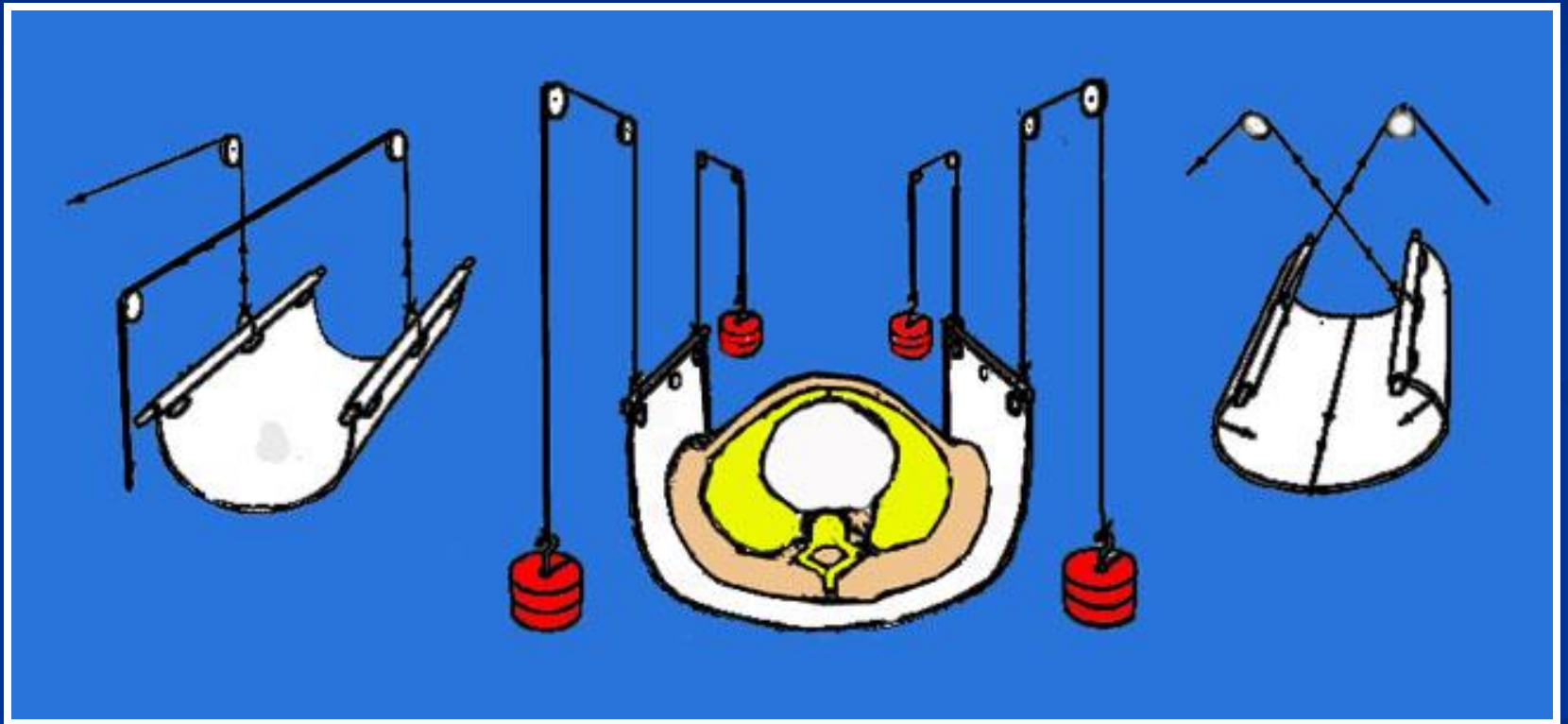
L'artériographie par voie axillaire ou fémorale est indiquée en cas d'instabilité hémodynamique majeure à la recherche de plaie vasculaire.

TRAITEMENT

Traitement orthopédique

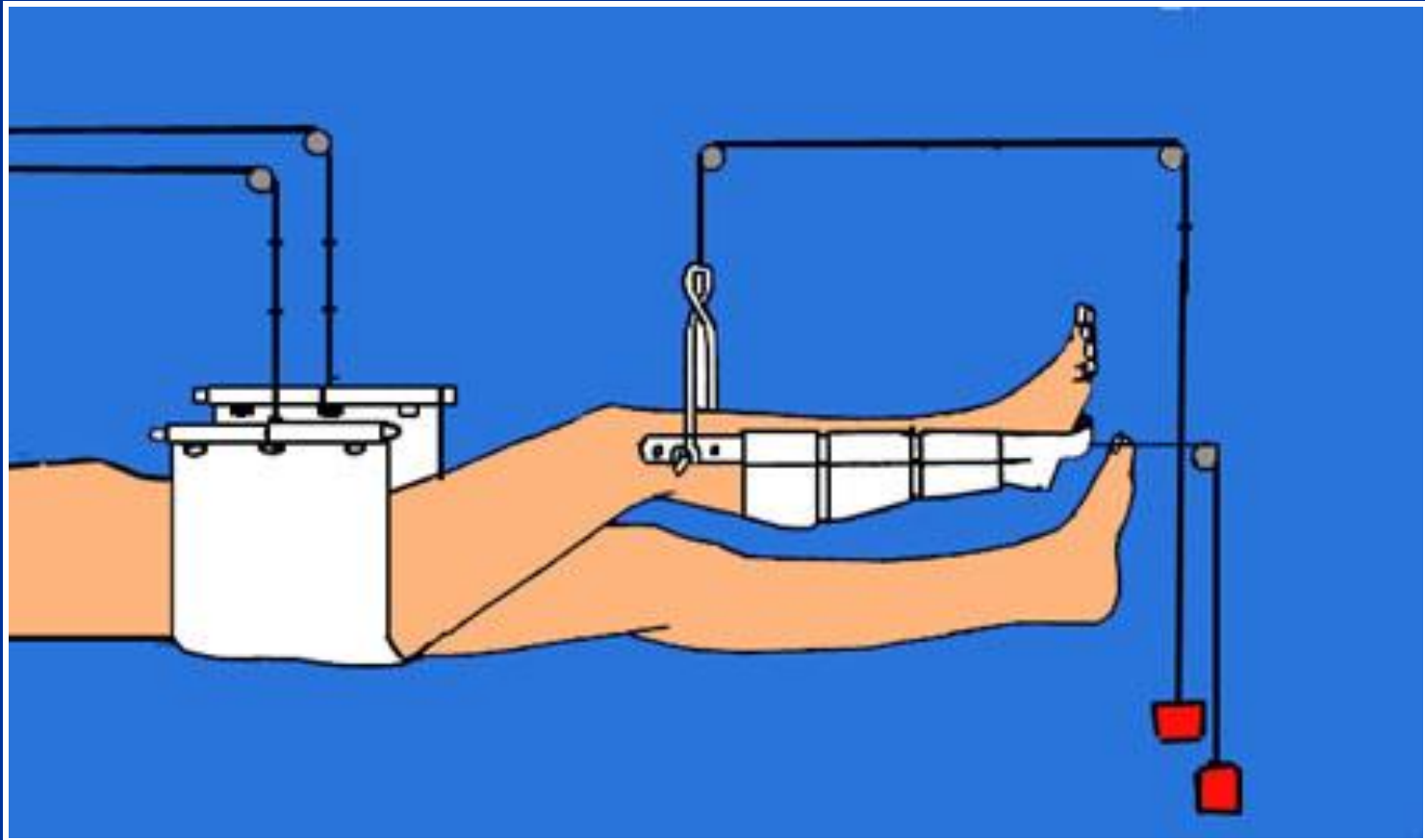


Traitement orthopédique


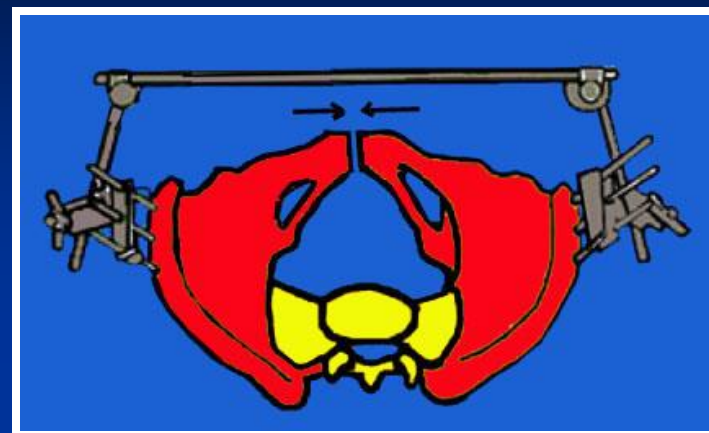



Hamac de suspension

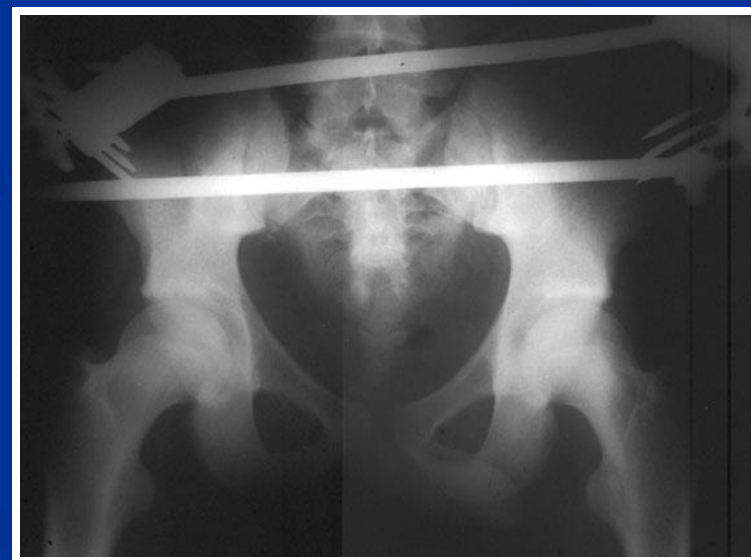Hamac + traction pour réduction d'un cisaillement vertical



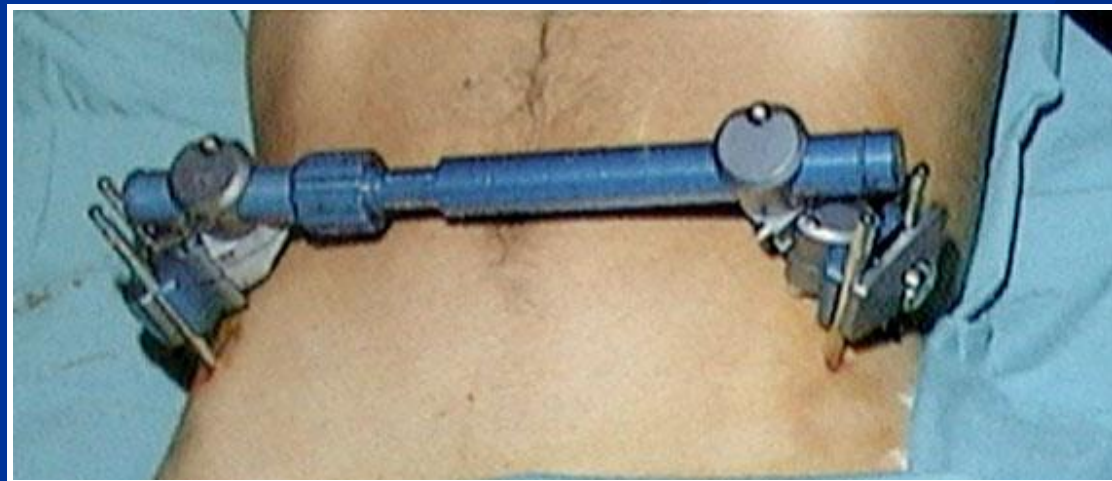
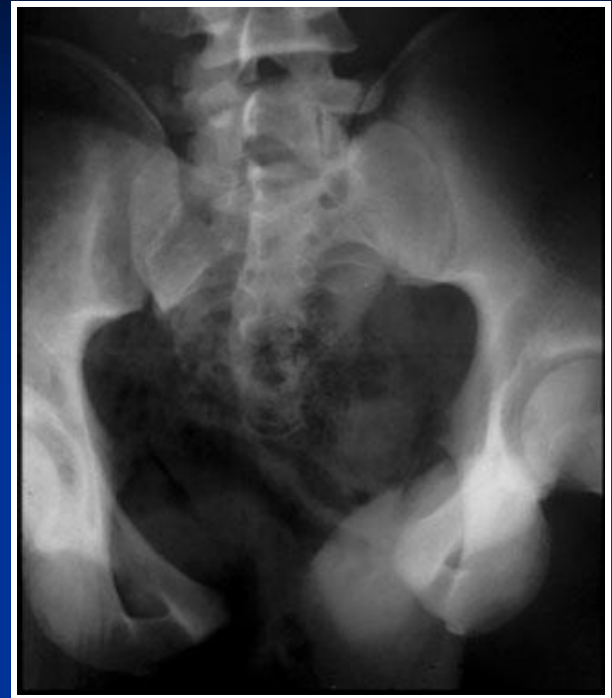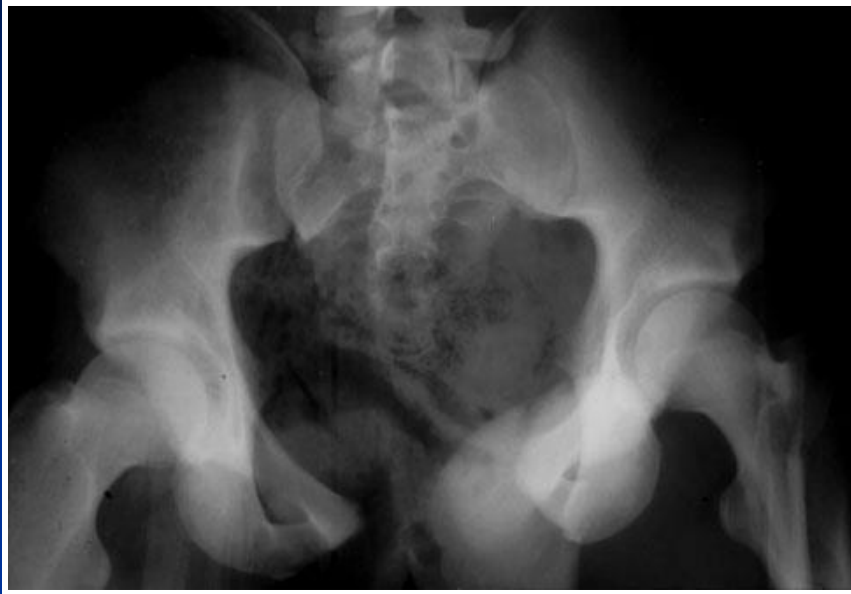Traitement chirurgical de la disjonction avec conservation des ligaments postérieurs



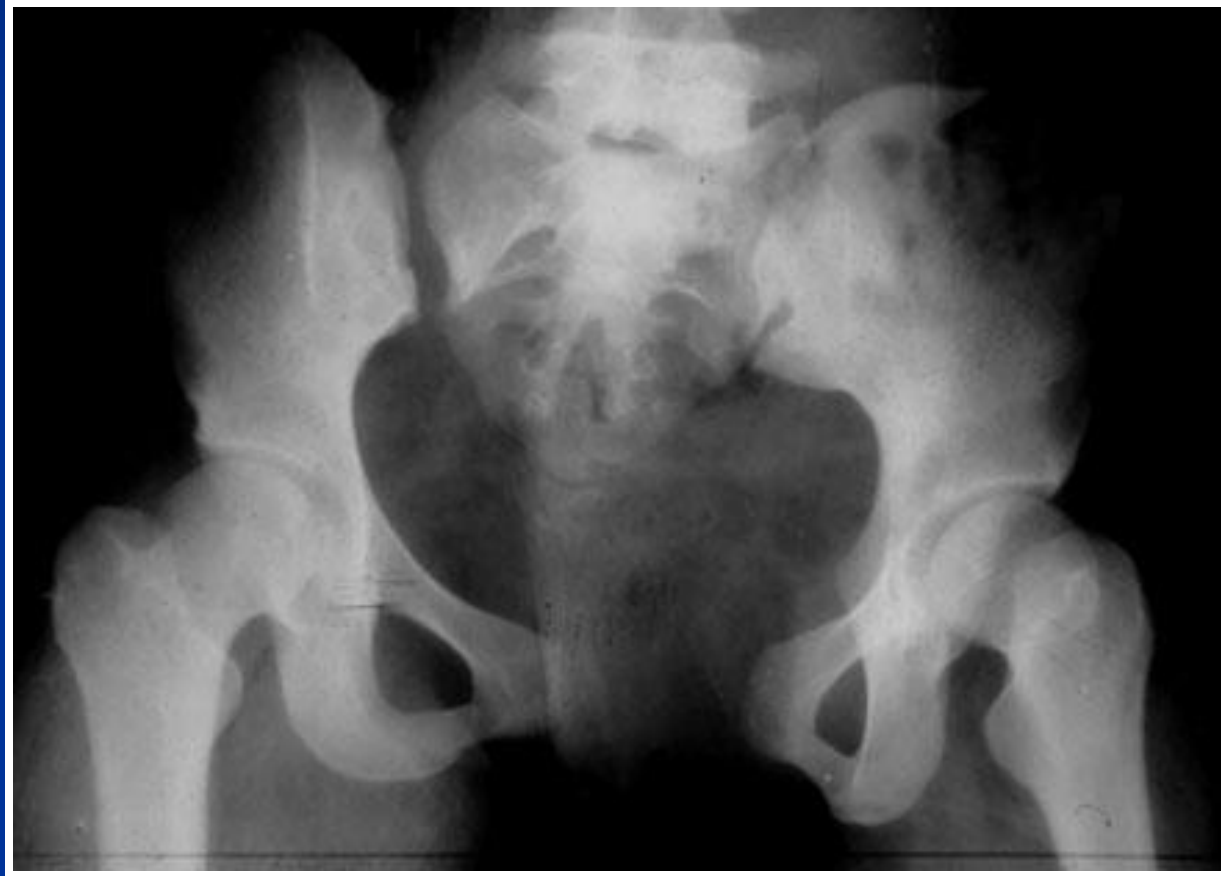Plaque



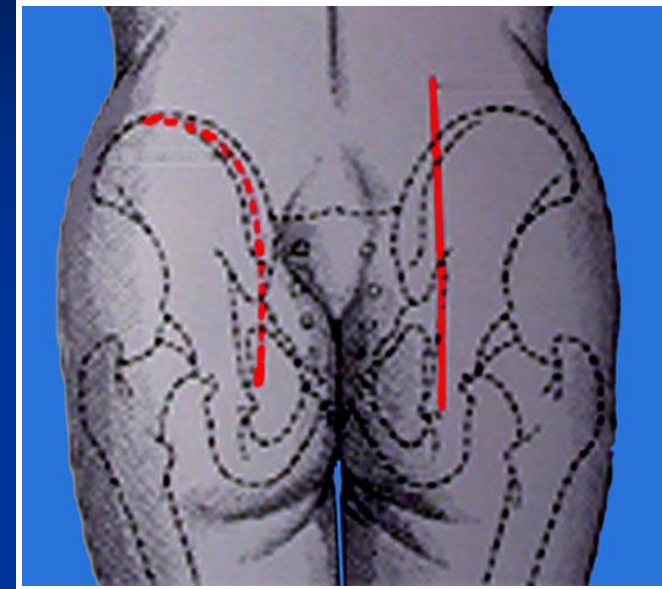
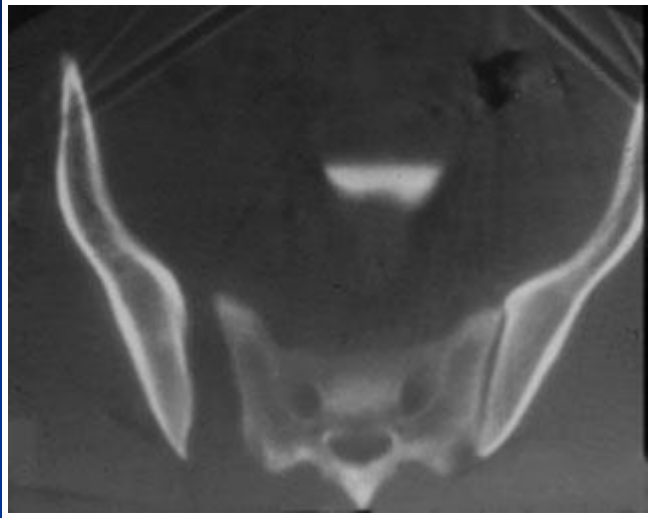
Fixateur externe



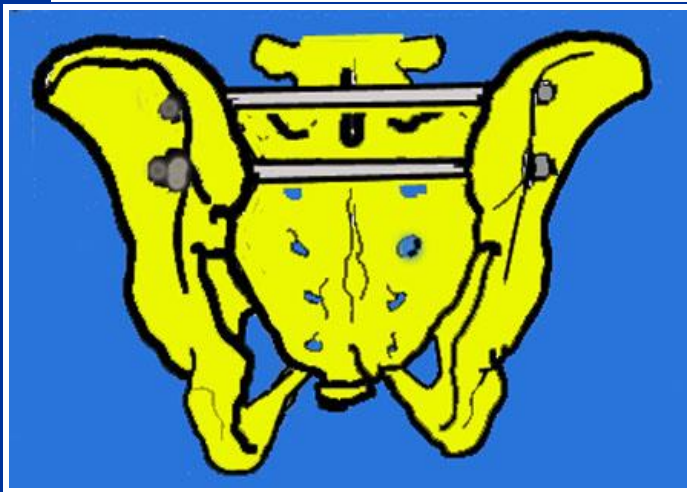
Disjonction instable



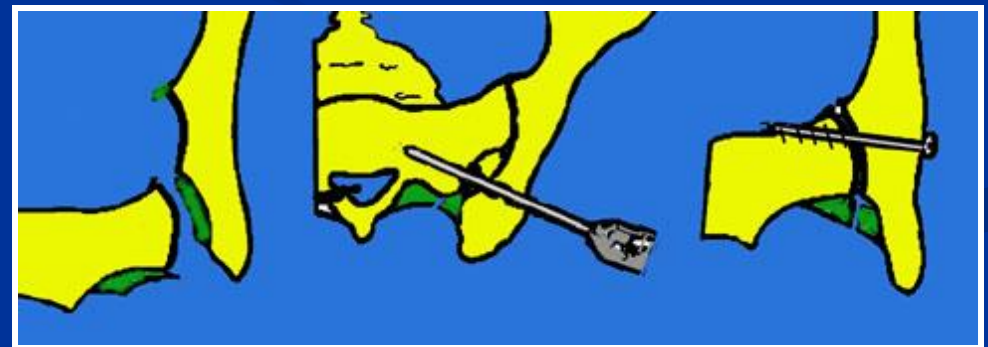Traitement chirurgical des disjonctions sacro-iliaques complètes



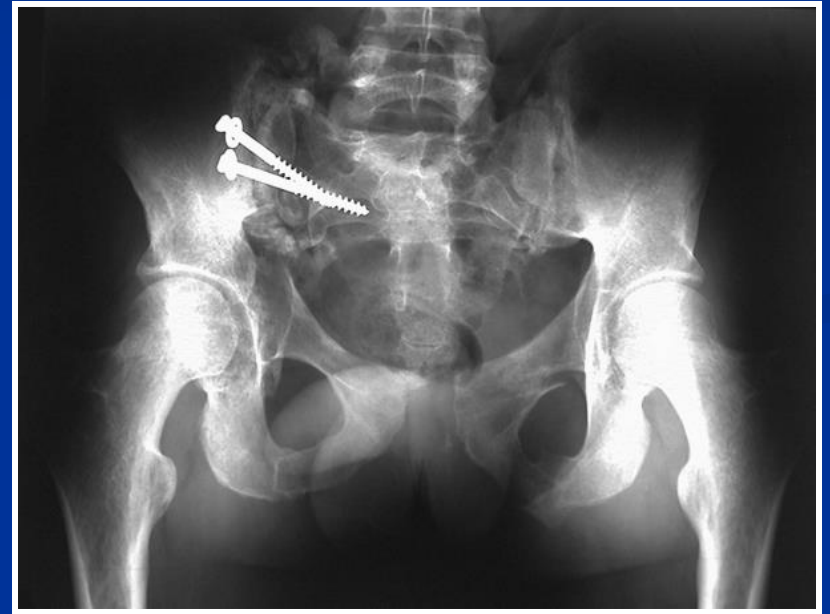
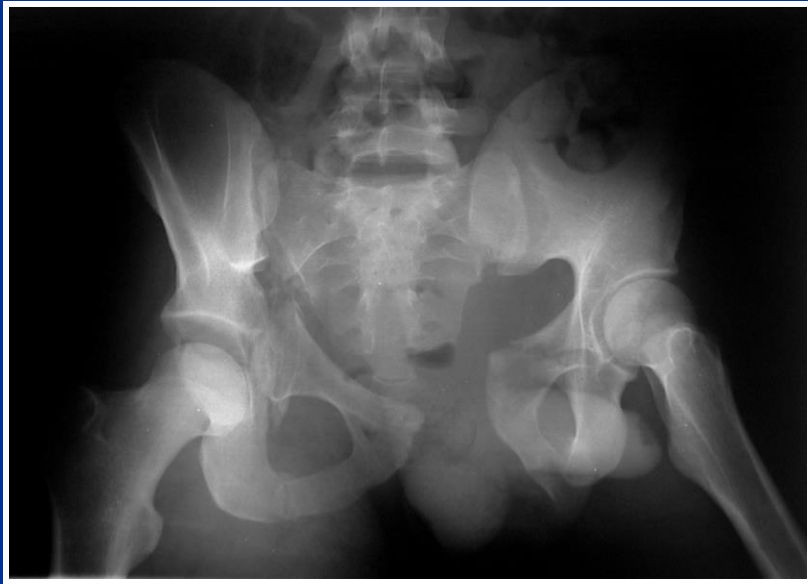Abord postérieur



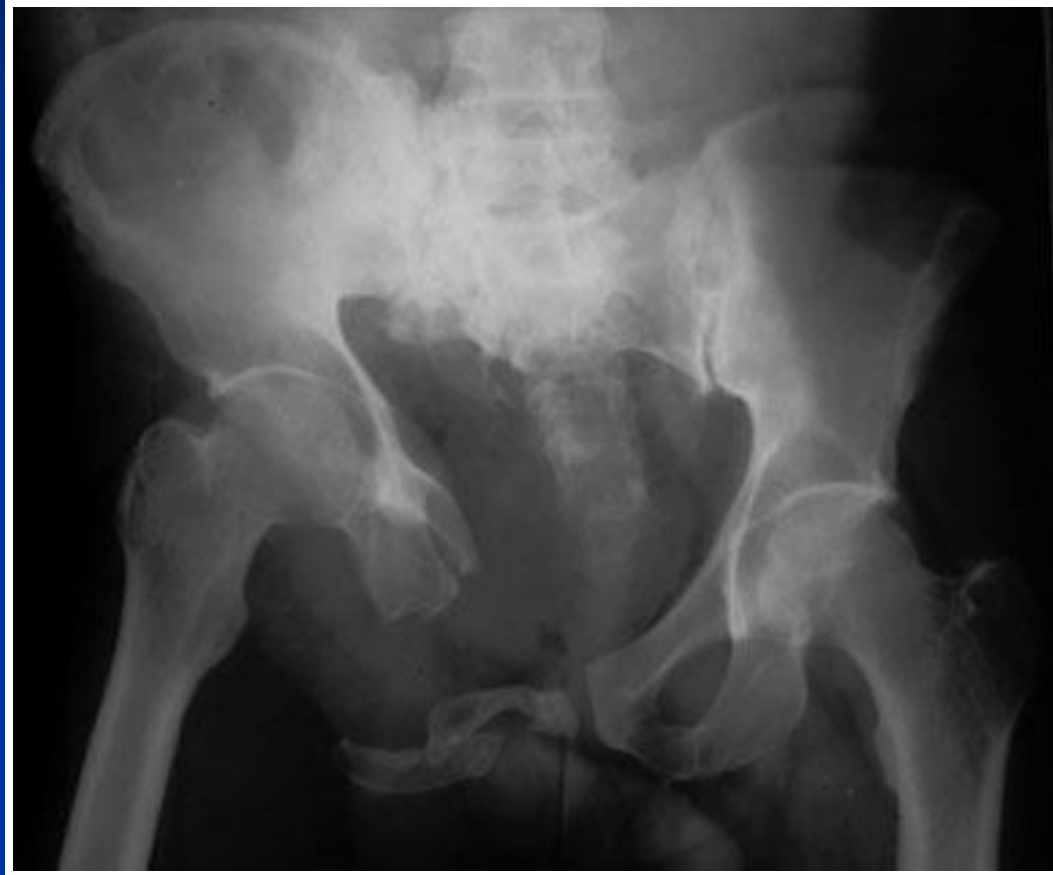Boulonnage transversal



Vissage direct ou percutané sous scanner



Séquelles



Disjonction négligée (verticale avec fract des branches)