

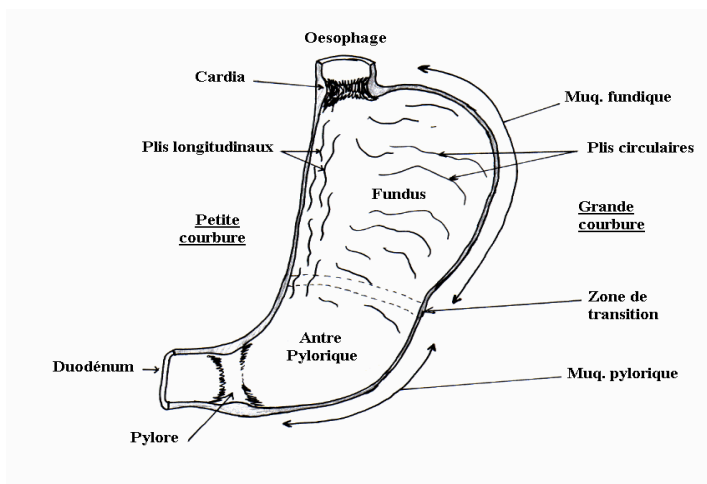
# L'ESTOMAC

Dr BENDOUKHANE

## 1-DEFINITION :

-L'estomac est une vaste poche située dans la cavité abdominale, elle est destinée à accumuler les aliments pour ensuite les évacuer, par petites quantités vers le duodénum.

-Les aliments y sont malaxés par les mouvements de la musculature développée de la paroi gastrique (dégradation mécanique), et mélangés au suc gastrique sécrété par les glandes.



## 2- STRUCTURE HISTOLOGIQUE :

La paroi gastrique offre à décrire 5 tuniques :

### 2.1- Muqueuse :

- Elle est divisée en deux régions en continuité entre elles :
  - Région fundique.
  - Région pylorique.
- Chaque région est caractérisée par 3 zones :
  - Zone superficielle : couche des cryptes (dépression de la surface)
  - Zone sous-jacente : couche glandulaire
  - Zone profonde : couche lymphoïde

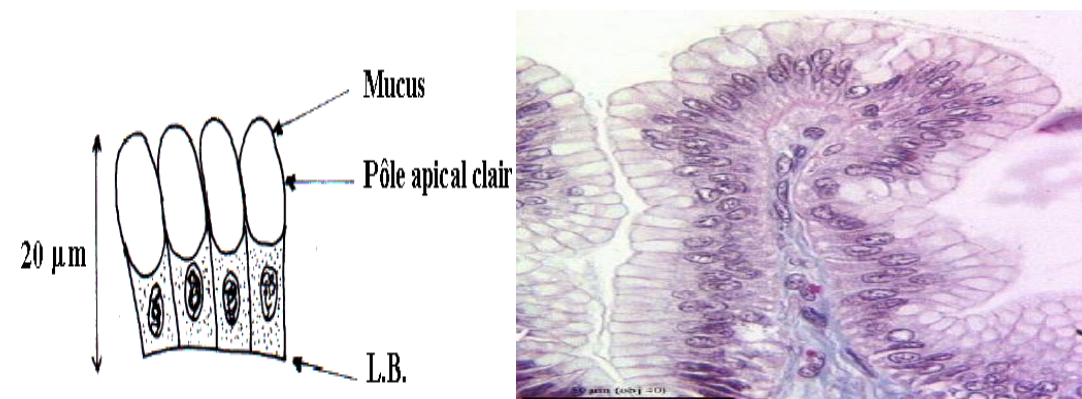
#### 2.1.1-Muqueuse fundique : se caractérise par :

- Des cryptes larges et peu profondes (basses)
- Des glandes tubulaires rectilignes (droites).
- Une couche lymphoïde bien développée.

#### A-Revêtement épithélial :

- L'épithélium de surface s'invagine en cryptes.
- Au fond de chaque crypte s'ouvrent les glandes.

-L'épithélium prismatique simple (cellules à pôle muqueux fermé) → cellules cylindriques hautes dont les 2/3 sont occupés par le mucus (boules de mucigène)



**B-Glandes fundiques :** 4 types de cellules :

**1-Cellules du collet (cellules mucoïdes) :**

- Elles ont une forme cubique, plus petites que celles de revêtement.
- Sont prédominantes vers le milieu et surtout le sommet des glandes.
- Fréquemment en mitose.
- Pôle apical bourré de mucus (dans les 2/3).
- Sont à l'origine d'autres types cellulaires : cellules de revêtement et cellules glandulaires.

**2-Cellules principales :**

- Elles sont polyédriques
- Avec un noyau sphérique central (jamais en mitose)
- Un pôle apical rempli de grains de sécrétion

**3-Cellules bordantes (pariétales):**

- Elles sont localisée à la périphérie de la glandes.
- Taille volumineuse, granulations acidophiles.
- Présence de nombreux canalicules intra-cytoplasmiques

**4-Cellules argentaffines(neuroendocrines) :**

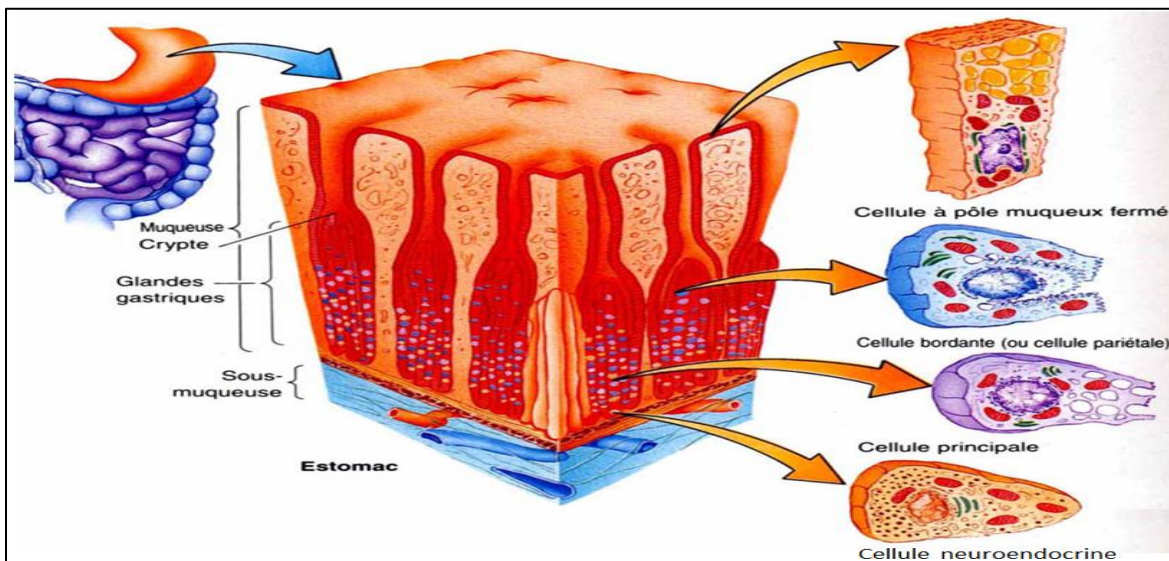
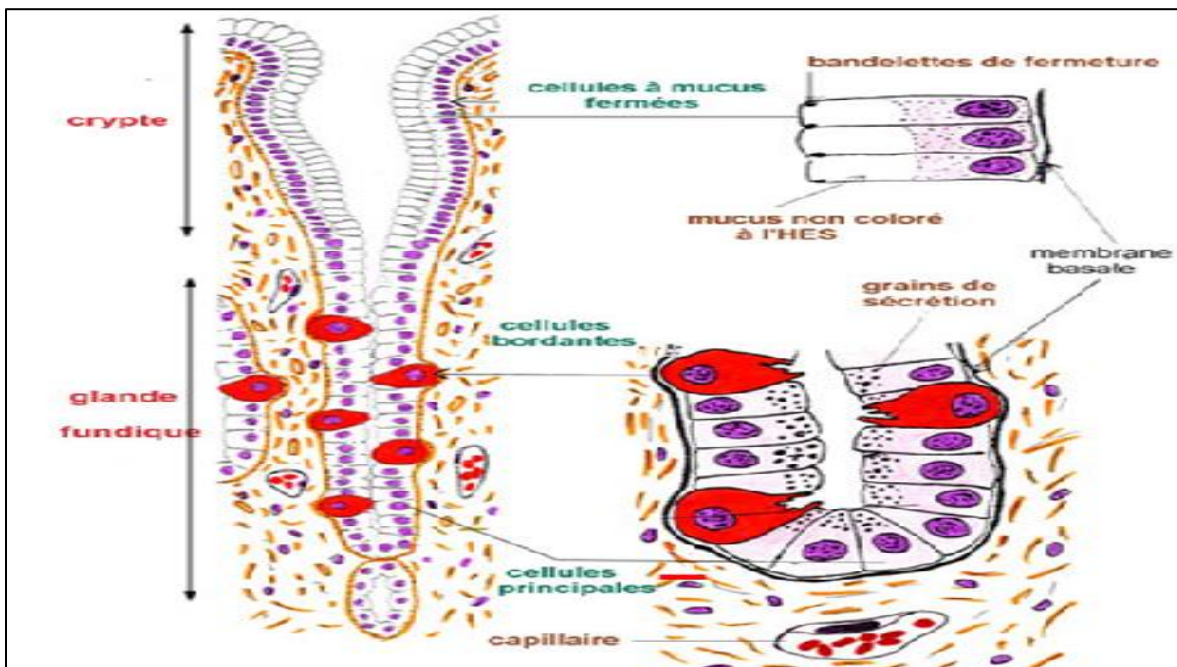
- Peu nombreuses, petites et rondes.
- Elles sont à polarité inversée.
- Appartiennent au système endocrinien APUD

**C-Chorion :**

Sous le revêtement épithélial des cryptes et entre les glandes se trouve un tissu conjonctif lâche, riche en vaisseaux sanguins et lymphatiques

**D-Couche lymphoïde :**

Large infiltration lymphoïde (puits lymphoïdes)



### 2.1.2- Muqueuse pylorique :

- Elle correspond à la partie horizontale de l'estomac, se caractérise par :
- Des cryptes étroites et profondes (1/2 de la muqueuse).
  - Des glandes tubuleuses, contournées.

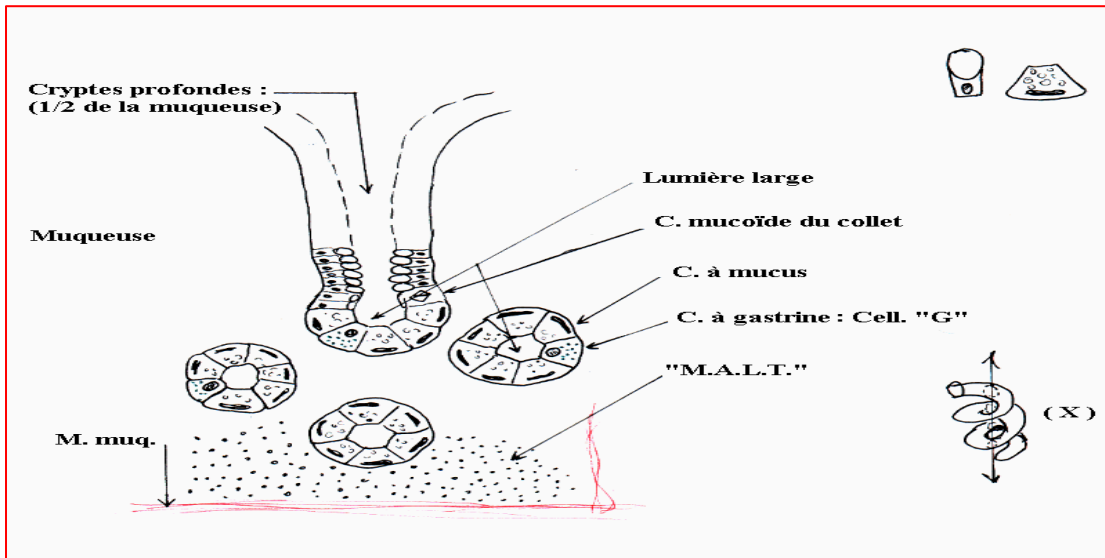
**A-Revêtement épithélial :** (identique à celui de la muqueuse fundique).

### B-Glandes pyloriques :

- Il s'agit de glandes en tubes contournés avec deux types de cellules.
- Constituées par deux types de cellules.

**1-Cellules à mucus :** sont les plus nombreuses, tapissent l'ensemble de la glande.

**2-Cellules argentaffines :** principalement les cellules G (cellules à Gastrine) et des cellules D qui sécrètent la somatostatine.



**Fig :la muqueuse pylorique.**

**2.2-Musculaire muqueuse :** faite de deux couches musculaires lisses très minces :

- Circulaire interne.
- Longitudinale externe.

**2.3- Sous-muqueuse :** tissu conjonctif lâche contenant :

- Fibres élastiques avec présence d'adipocytes.
- Vaisseaux sanguins et lymphatiques et plexus nerveux de Meissner.

**2.4-Musculeuse :**

- Epaisse, contenant le plexus nerveux d'Auerbach.
- Faite par des fibres musculaires lisses disposées en 3 plans :
  - Oblique interne
  - Circulaire moyenne
  - Longitudinale externe

**2.5-Séreuse :**

Elle est représentée par le feuillet viscéral du péritoine qui tapisse presque la totalité de la surface externe de l'estomac sauf au niveau de la grosse tubérosité (adventice).

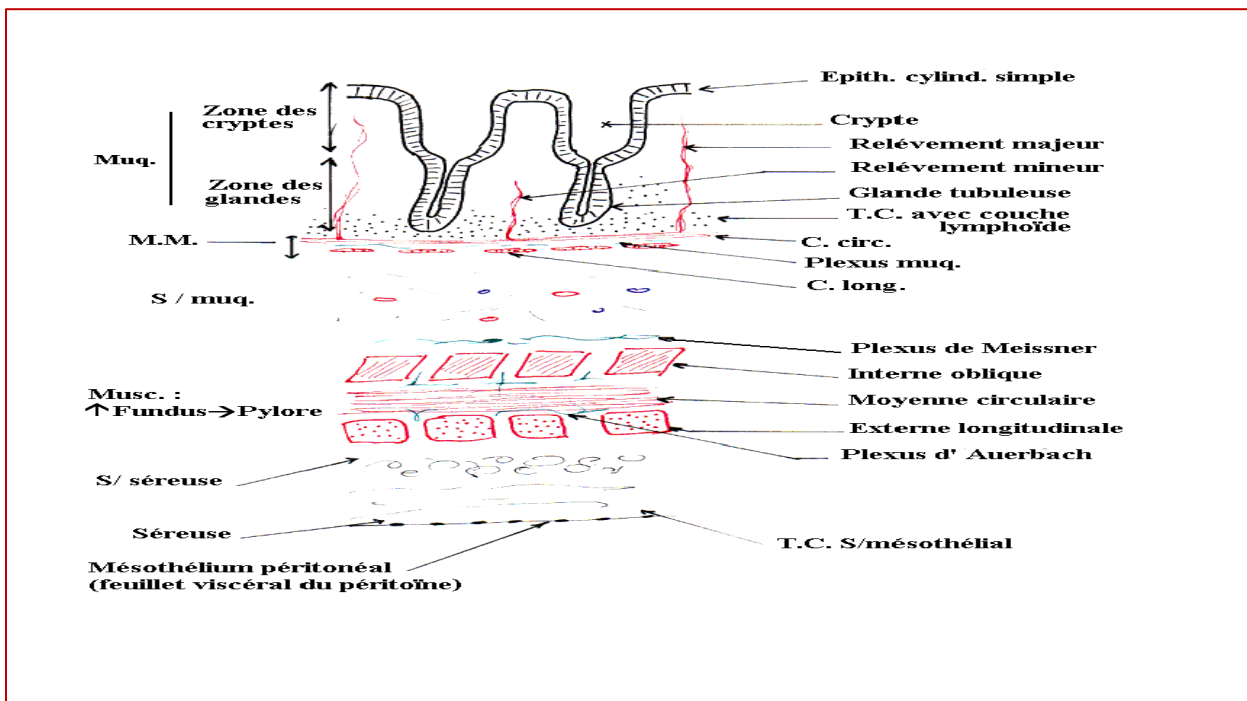


Fig :les différentes tuniques de la paroi gastrique.

### 3-PARTICULARITES REGIONALES :

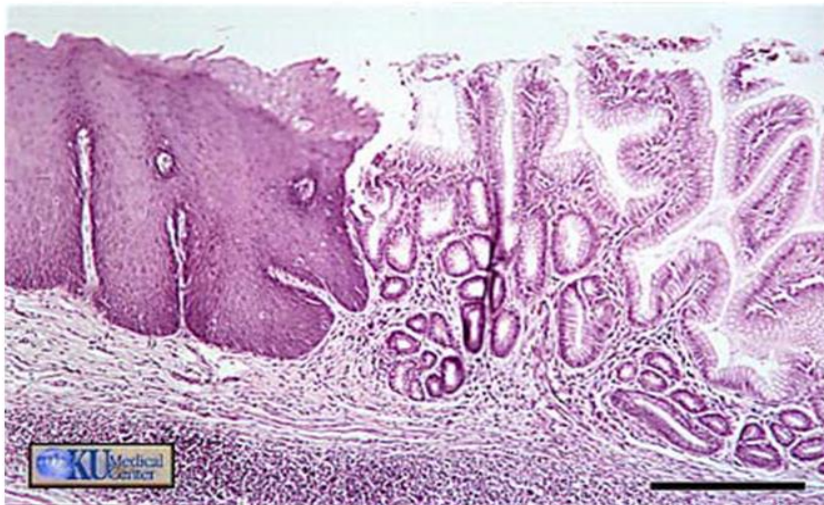**3.1- Cardia :** il s'agit du passage oeso-gastrique qui se caractérise par deux particularités :

- **Epithélium :** passage **BRUSQUE** d'un épithélium oesophagien (pavimenteux stratifié non-kératinisé) à un épithélium gastrique (prismatique simple avec des cellules à pôle muqueux fermé).
- **Chorion :** passage **PROGRESSIF** du chorion de type oesophagien (glandes cardiales) au chorion de type gastrique (glandes tubulaires droites).

**3.2- Pylore :** il s'agit du passage gastro-duodéal qui se caractérise par :

- Un passage **PROGRESSIF** de la muqueuse gastrique (glandes pyloriques intra-muqueuse) à la muqueuse et la sous-muqueuse de type duodénale (glandes de Lieberkühn (chorion) et glandes de Brunner (sous-muqueuse)).
- Epaissement localisé de la couche circulaire de la musculature pour former : le **sphincter pylorique**.

L'oesophage



L'estomac

Fig :représentant le passage eoso-gastrique.

#### 4-HISTOPHYSIOLOGIE :

L'estomac possède une double fonction :

##### 4.1-Fonction mécanique :

- L'estomac reçoit le mélange d'aliments solides et liquides qu'il évacue vers l'intestin sous forme fluide : le chyme.
- Le brassage alimentaire est réalisé par des ondes péristaltiques (par les couches musculaires).

##### 4.2-Fonction de sécrétion :

- L'estomac élabore et secrète par deux voies :

**Voie exocrine :** l'élaboration du suc gastrique qui contient :

- **HCl** : élaboré par les cellules bordantes.
- **Mucus** : élaboré par les cellules muqueuses du collet et du revêtement.
- **Enzymes** : la plus importante est la pepsine (action protéolytique) qui est élaborée par les cellules principales.

**Voie endocrine :**

- La sécrétion de la gastrine et de la somatostatine par les cellules argentaffines.
- La gastrine est une hormone qui déclenche la sécrétion du HCl et de pepsine en agissant sur les cellules bordantes et principales des glandes fundique.
- la somatostatine qui inhibe la sécrétion d'Hcl en agissant sur les cellules bordantes.