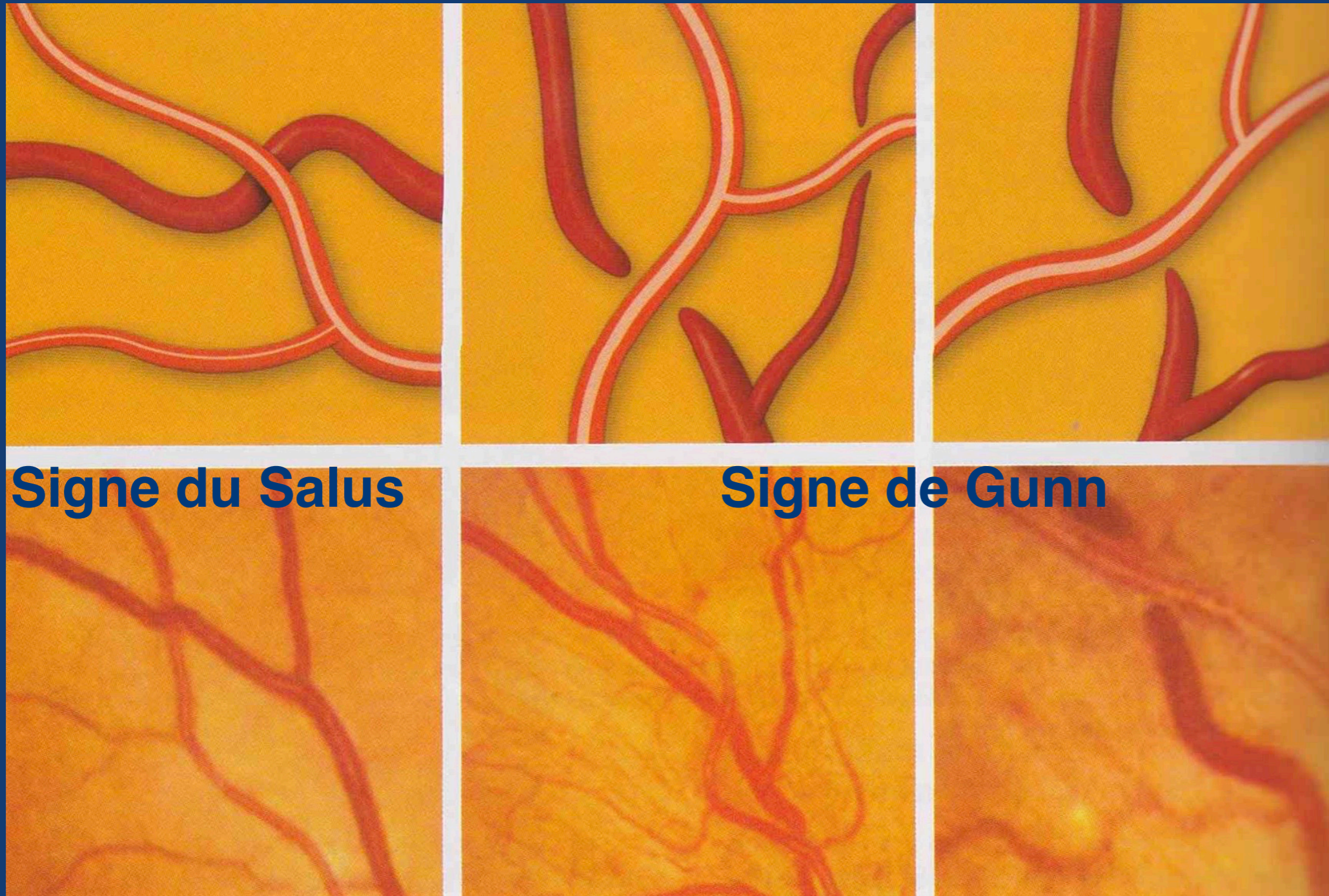


## Artériosclérose **stade 2**



**Signe du Salus**

**Signe de Gunn**

Signe de croisement artérioveineux pathologique:

Signe du Salus

Signe de Gunn