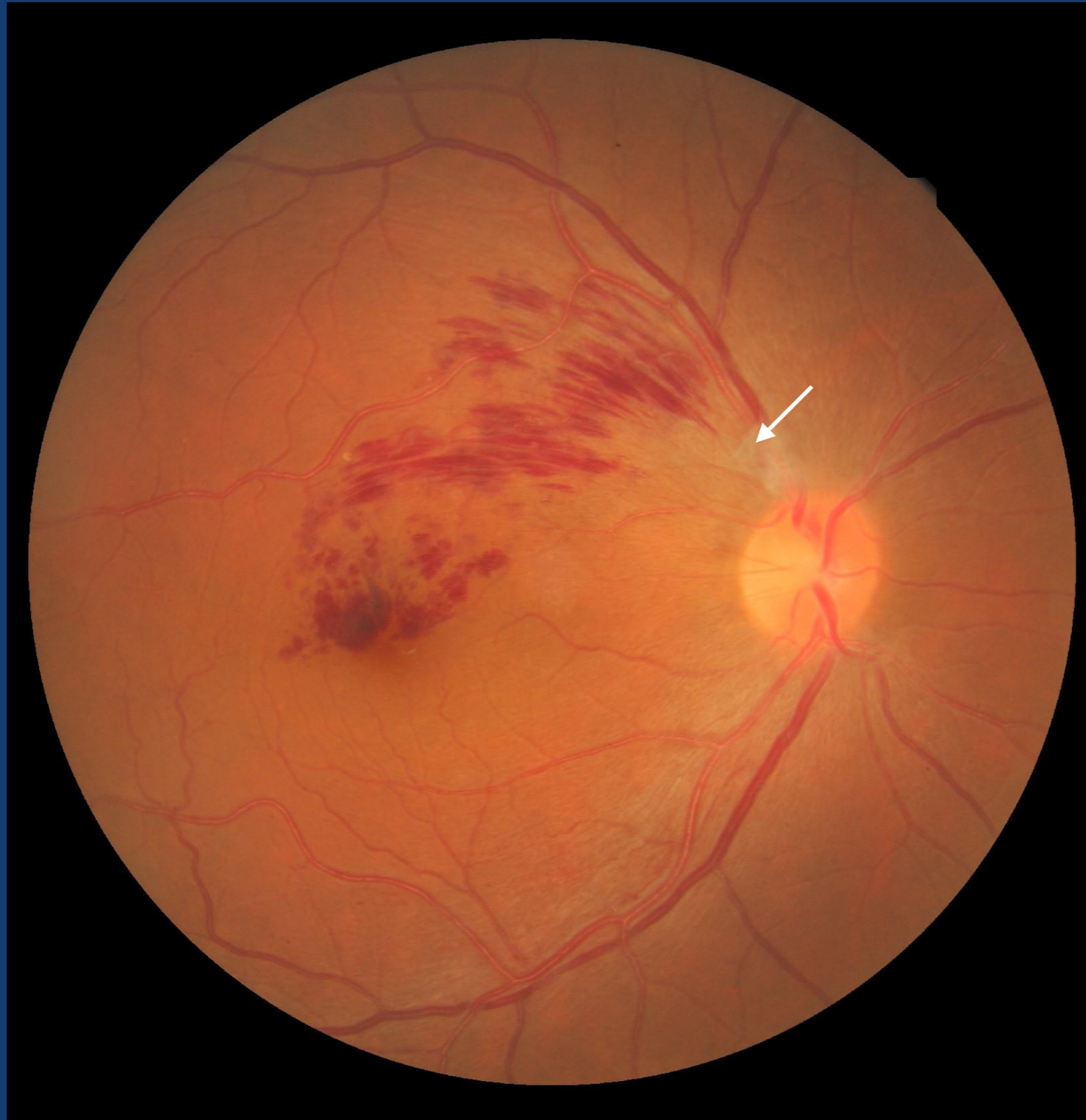

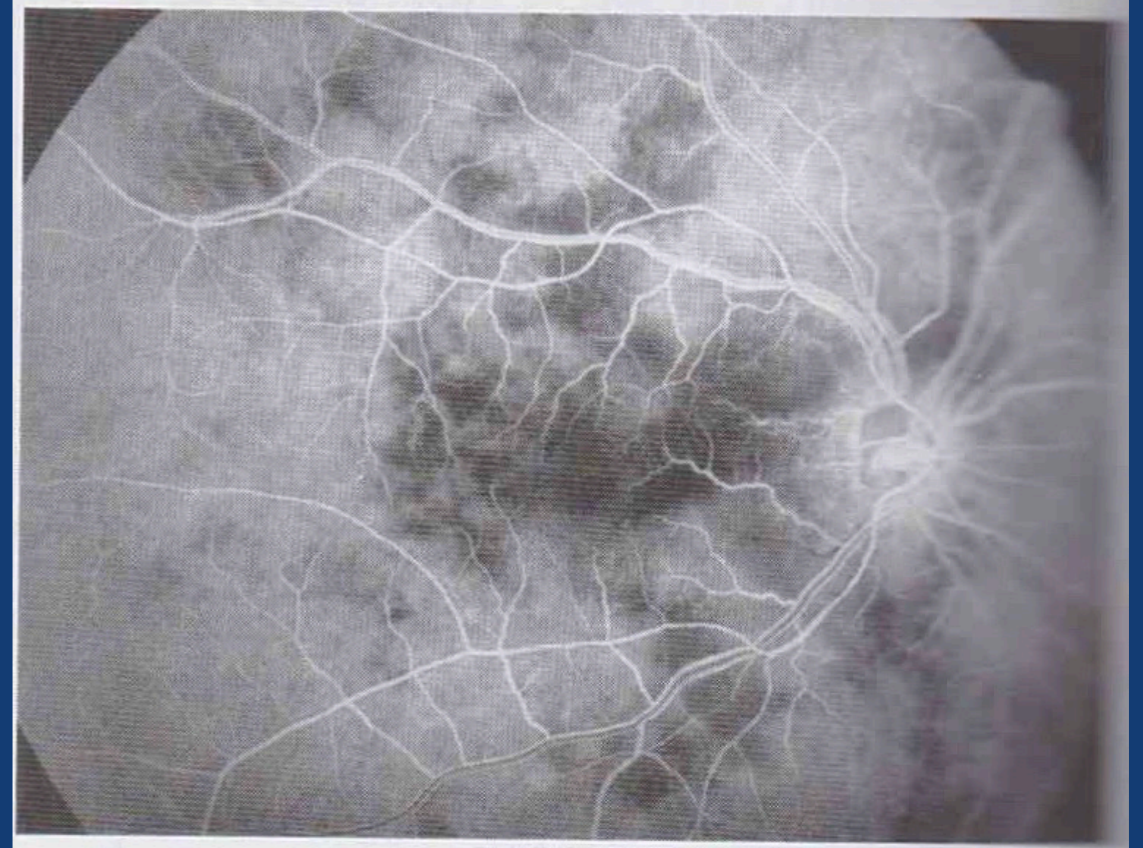
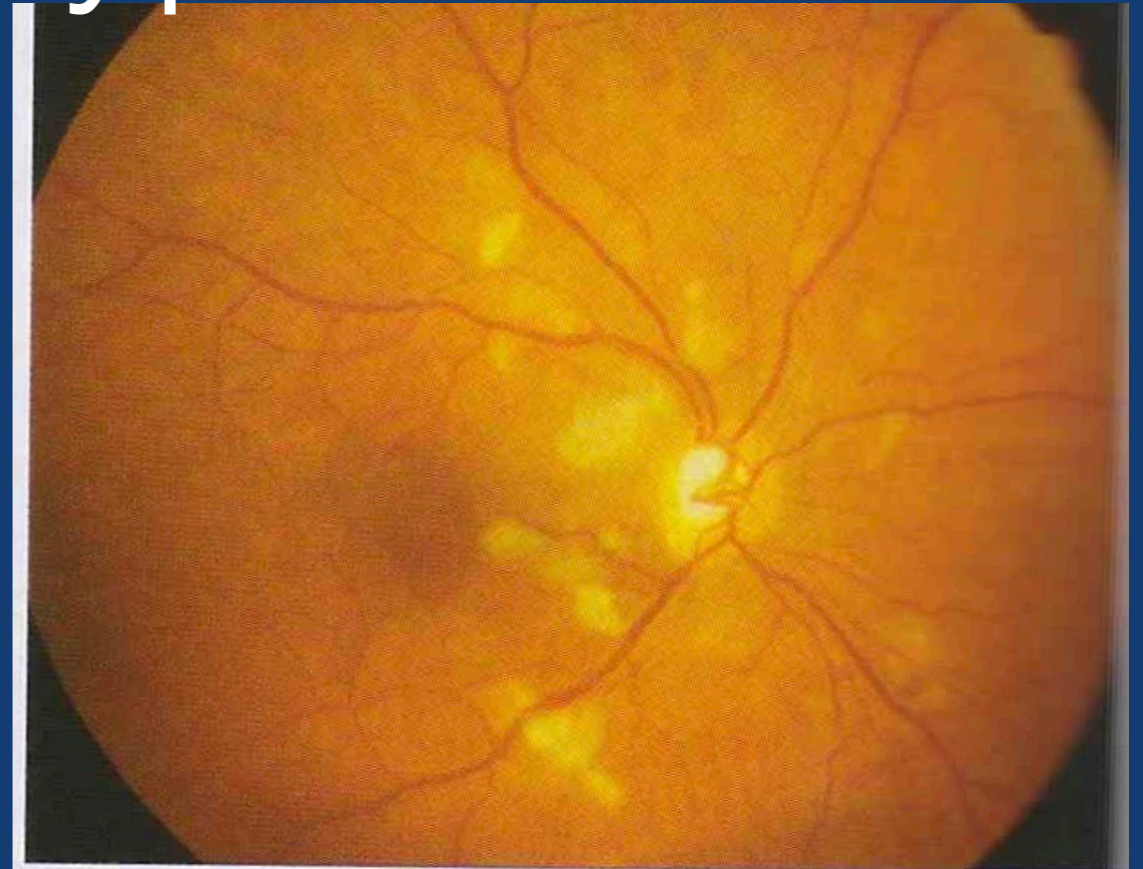
Artériosclérose **stade 3**



Occlusion d'une branche
veineuse rétinienne

Choridopathie hypertensive

- Entité rare et méconnue
- survient chez le sujet jeune en cas de crise hypertensive aiguë (HTA gravidique)
- Secondaire à une ischémie choroïdienne
- Au FO : taches d'Elsching et DR exudatif (rupture de la barrière hémato-rétinienne externe)



Complications de la rétinopathie hypertensive