

# PERINEE

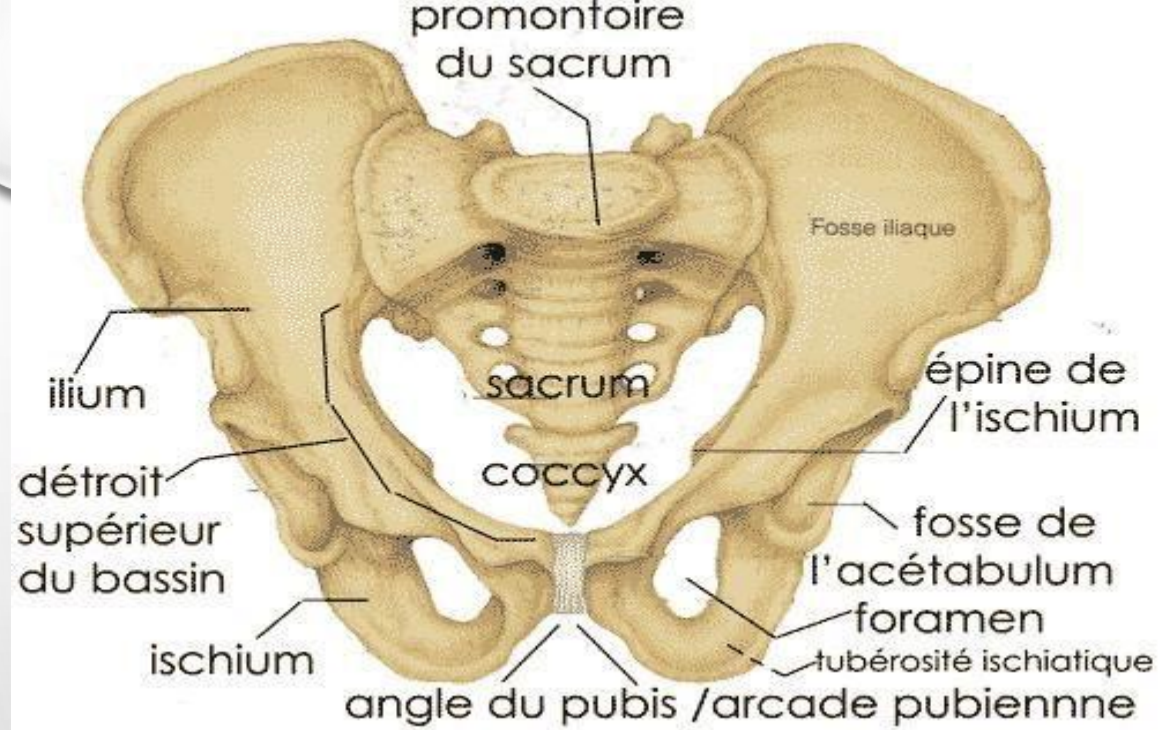
I- GENERALITES

II- DESCRIPTION ANATOMIQUE

1- PLAN PROFOND

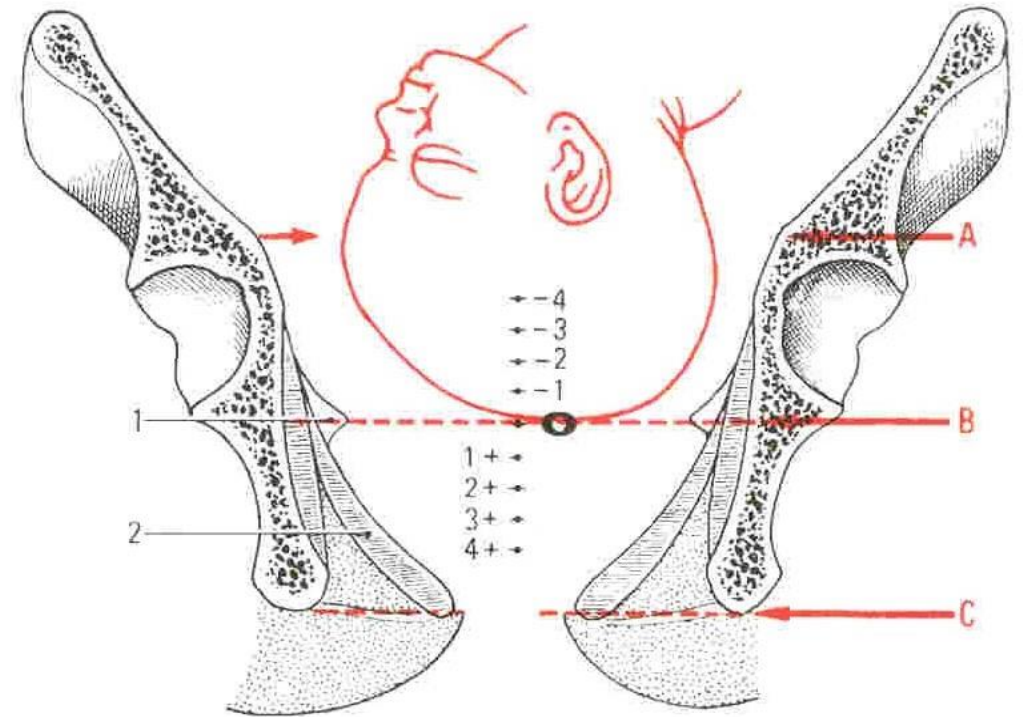
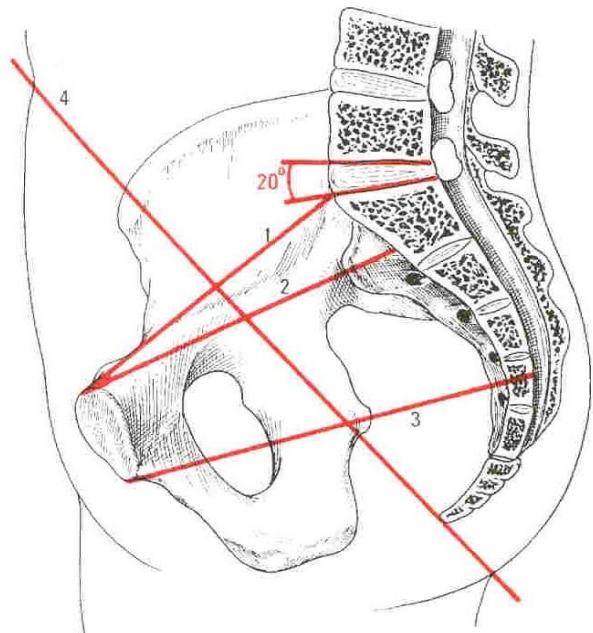
2- PLAN MOYEN

3- PLAN SUPERFICIEL



Diamètre antéro-postérieur des détroits supérieur et moyen

- 1 - diamètre promonto-pubien
- 2 - plan du détroit supérieur. Diamètre sagittal du D.S.
- 3 - détroit moyen
- 4 - axe ombilico-coccygien



### Situations de la tête fœtale dans le petit bassin

- A - Détroit supérieur
- B - Détroit moyen
- C - Détroit inférieur
- O.F. - Diamètre occipito-frontal

- 1 - épine ischiatique
- 2 - diaphragme pelvien
- Tête engagée (+ 1 + 2...)
- Tête non engagée (- 1 - 2...)

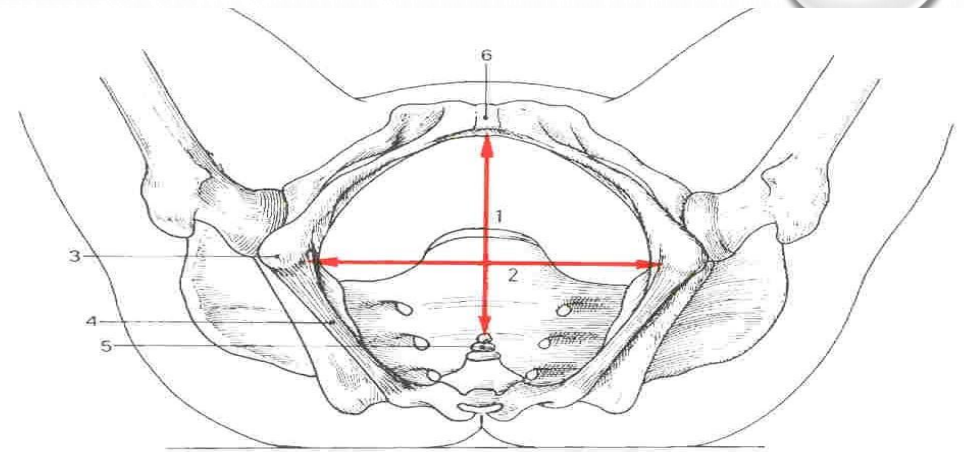
# PERINEE

## I- GENERALITES:

PÉRINÉE OU PLANCHER PELVIEN :

- ENSEMBLE DES PARTIES MOLLES QUI FERMENT EN BAS L'EXCAVATION PELVIENNE
- DE POINT DE VUE MORPHOLOGIQUE: A LA FORME D'UN LOSANGE
- LIMITÉ PAR:
  - \* ANGLE ANTÉRIEUR : SYMPHYSE PUBIENNE
  - \* LES 2 CÔTÉS ANTÉRIEURS : BRANCHES ISCHIO-PUBIENNES
  - \* LES 2 ANGLES LATÉRAUX : LES TUBÉROSITÉS ISCHIATIQUES
  - \* LES 2 CÔTÉS POSTÉRIEURS : LES GRANDS LIGAMENTS SACRO-SCIATIQUES
  - \* ANGLE POSTÉRIEUR : \* COCCYX

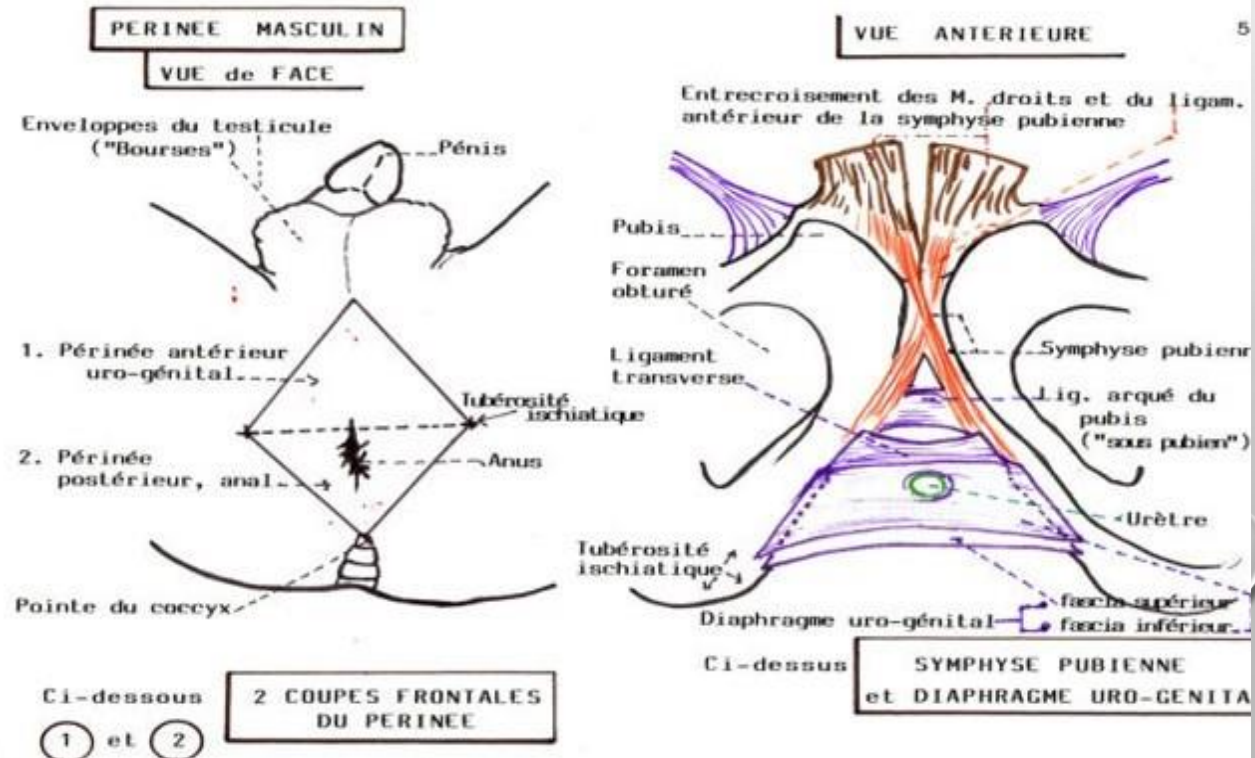
- DE POINT DE VUE TOPOGRAPHIQUE: ESPACE ÉTROIT ENTRE FACE INTERNE DES CUISSES, DEPUIS LA SYMPHYSE PUBIENNE EN AVANT JUSQU'AU COCCYX EN



Diamètres du détroit inférieur (vue inférieure. D'après Farabeuf)

1 - D. pubo-coccygien  
2 - D. bi-ischiatique  
3 - tubérosité ischiatique

4 - ligament sacro-tubéral  
5 - coccyx  
6 - symphyse pubienne



# PERINEE

- SUBDIVISÉ PAR LA LIGNE BI-TUBÉROSITAIRE (BI ISCHIATIQUE) EN :

2 TRIANGLES: PÉRINÉE ANTÉRIEUR

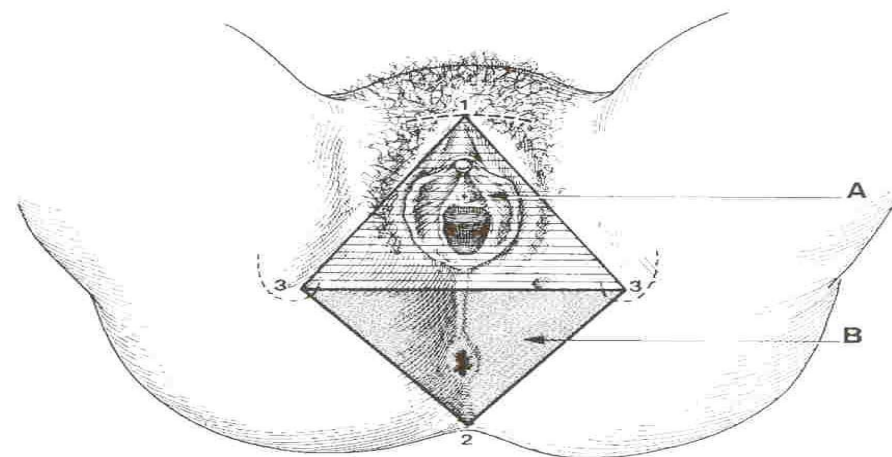
PÉRINÉE POSTÉRIEUR

\* TRIANGLE ANTÉRIEUR: PÉRINÉE URO-GÉNITAL  
TRAVERSÉ PAR : URÈTRE (HOMME)

URÈTRE ET VAGIN (FEMME)

\* TRIANGLE POSTÉRIEUR : PÉRINÉE ANAL  
(ORIFICE ANAL)

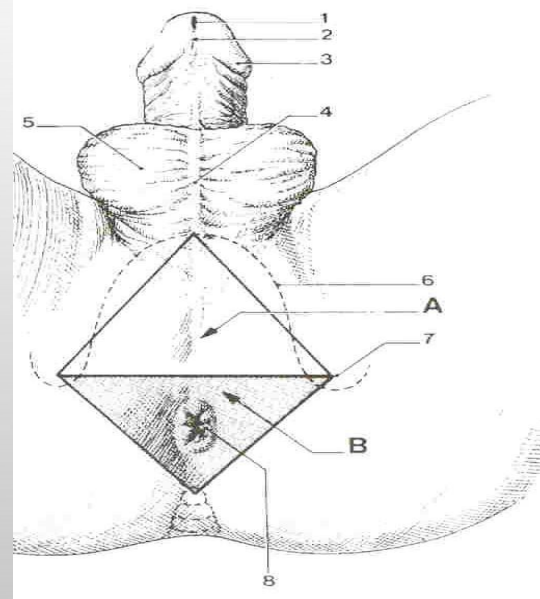
ENTRE LES 2 PÉRINÉE : CENTRE TENDINEUX DU PÉRINÉE (NOYAU FIBREUX CENTRAL): FORMÉ DES FIBRES TENDINEUSES DES MUSCLES DU PÉRINÉE SAUF UN



**Périnée féminin** (position gynécologique)

*A - Périnée urogénital  
B - Périnée anal*

*1 - symphyse pubienne  
2 - coccyx  
3 - tubérosité ischiatique*



**Périnée masculin** (position périnéale)

*A - Périnée urogénital  
B - Périnée anal*

*1 - ostium externe de l'urètre  
2 - frein du prépuce  
3 - couronne du gland  
4 - raphé du scrotum  
5 - scrotum  
6 - branche ischio-pubienne  
7 - tubérosité ischiatique  
8 - anus*

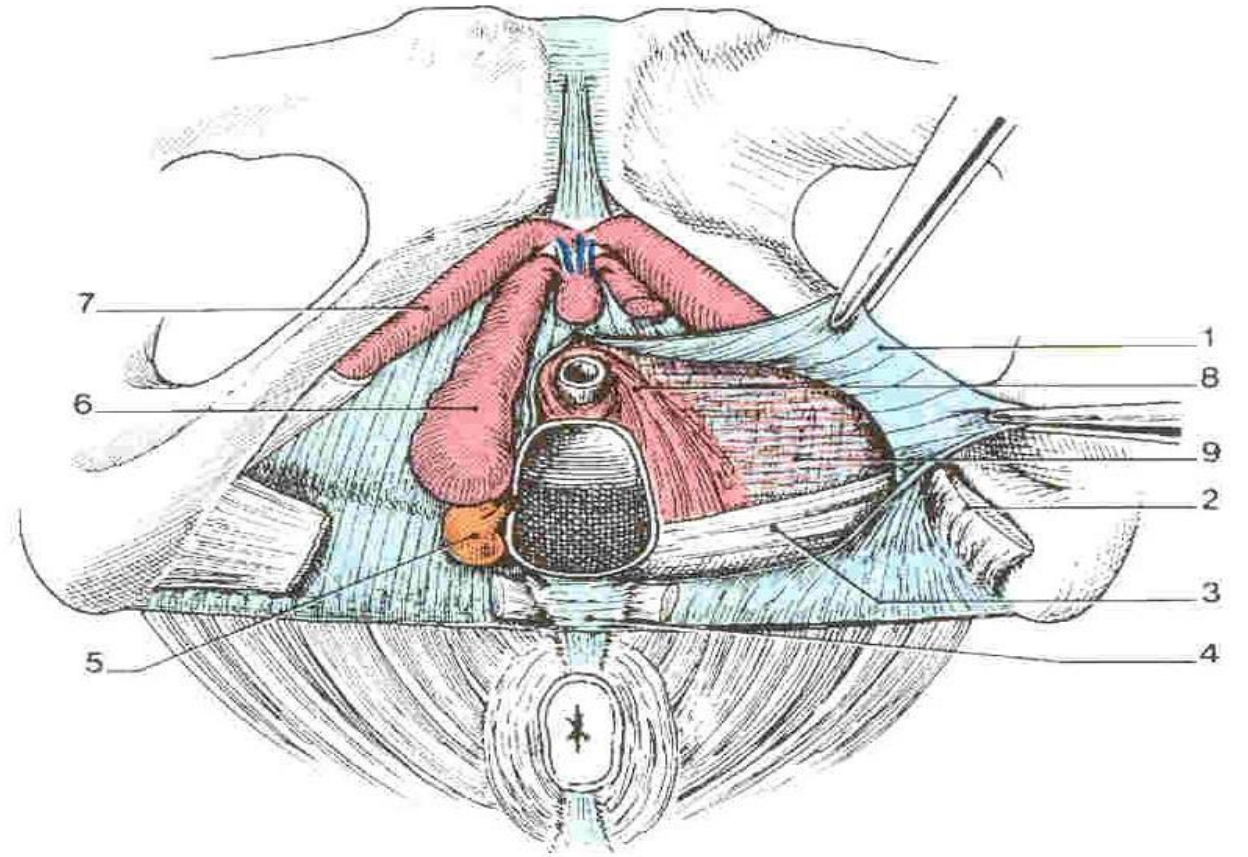
# PERINEE

- A GLOBALEMENT LA MÊME DISPOSITION CHEZ LES 2 SEXES

- CHEZ LA FEMME, LES RAPPORTS AVEC LES ORGANES GÉNITAUX ENGENDRENT QUELQUES MODIFICATIONS:

\* PASSAGE DE L'URÈTRE ET LE VAGIN DÉTERMINE UNE LARGE FENTE MÉDIANE (FENTE VULVAIRE)

\* LE CENTRE TENDINEUX DU PÉRINÉE EST SITUÉ DANS LE TRIANGLE RECTO-VAGINAL



Périnée antérieur féminin (vue inf.)

1 - fascia inf. du diaphragme uro-génital

2 - m. transverse superficiel

3 - m. transverse profond

4 - centre tendineux du périnée

5 - glande vestibulaire majeure

6 - bulbe vestibulaire

7 - corps caverneux

8 - sphincter externe de l'urètre

9 - mm. transverses du vagin et de l'urètre

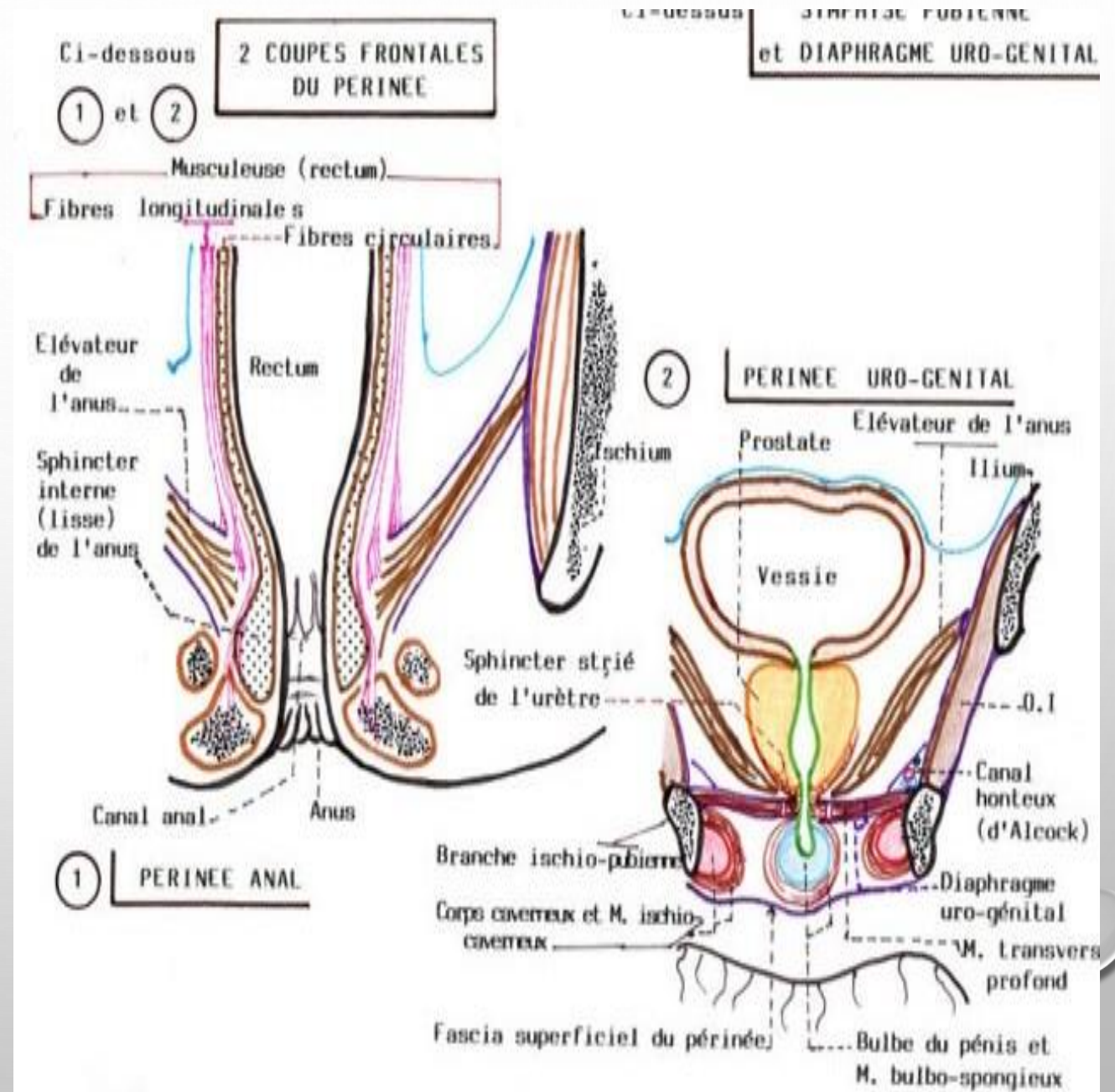
# PERINEE

- CONSTITUÉ PAR 3 PLANS MUSCULO-APONÉVROTQUES SUPERPOSÉS:

\* PLAN PROFOND : DIAPHRAGME PELVIEN

\* PLAN MOYEN : ENTRE LES 2 FASCIAS DU DIAPHRAGME URO-GÉNITAL

\* PLAN SUPERFICIEL : 2 GROUPES MUSCULAIRES ANTÉRIEUR ET POSTÉRIEUR



# PERINEE

## II- DESCRIPTION ANATOMIQUE:

### A-PLAN PROFOND DU PÉRINÉE (DIAPHRAGME PELVIEN):

- EST CONSTITUE PAR 2 MUSCLES :

\* LES MUSCLES ÉLÉVATEURS DE L'ANUS

\* LES MUSCLES COCCYGIENS (ISCHIO-COCCYGIENS)

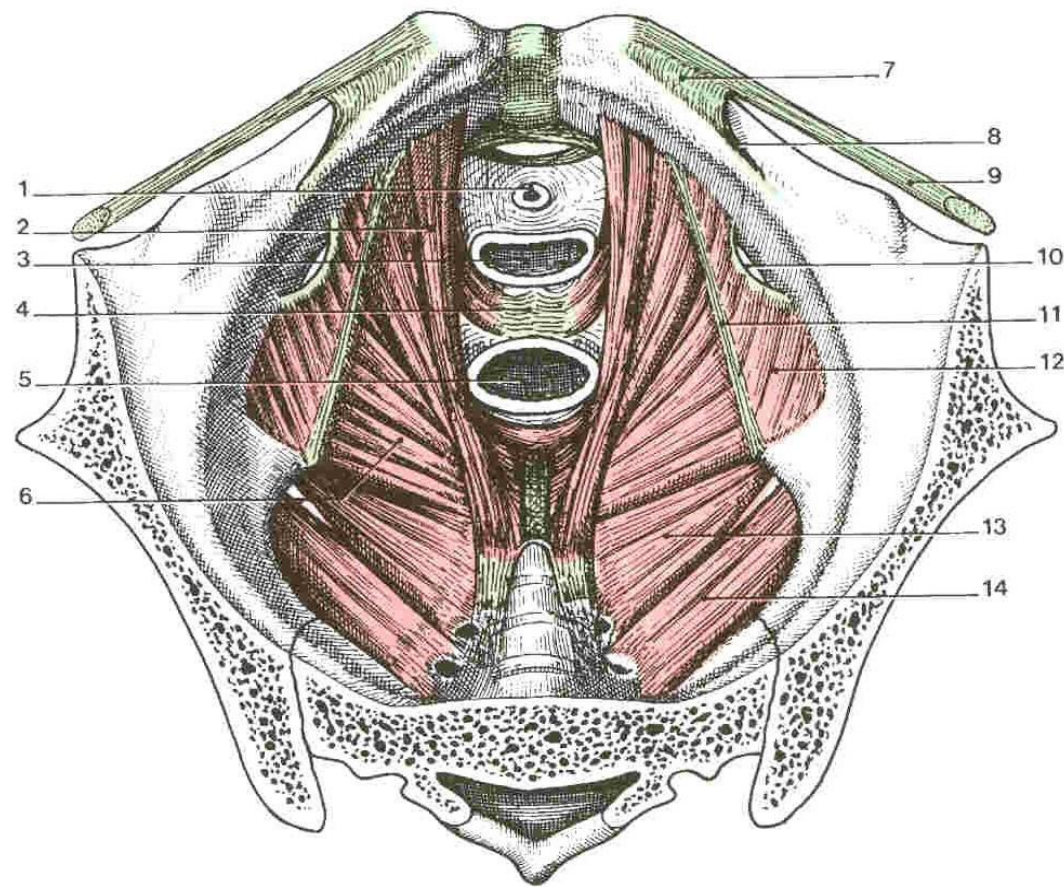
- IL PRÉSENTE SUR SON AXE SAGITTAL :

\* EN AVANT : *HIATUS URO-GÉNITAL*

TRAVERSÉ PAR: L'URÈTRE ET LE VAGIN

(FEMME)

L'URÈTRE CHEZ L'HOMME



Diaphragme pelvien (vue supérieure)

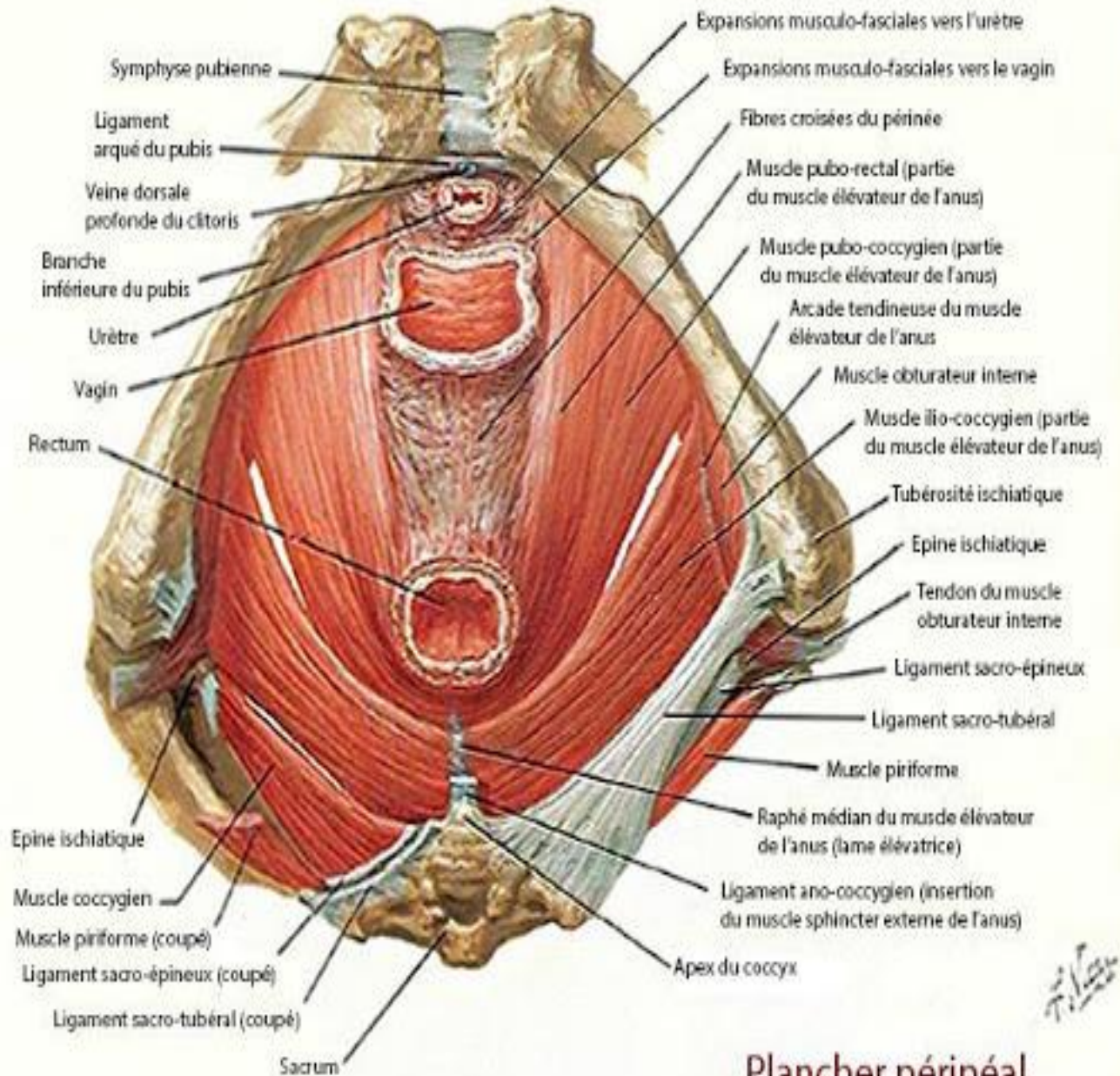
1 - urètre  
2 - m. pubo-coccygien  
3 - vagin  
4 - centre tendineux du périnée  
5 - rectum  
6 - m. ilio-coccygien  
7 - lig. lacunaire

8 - lig. pectiné  
9 - lig. inguinal  
10 - foramen obturé  
11 - arcade tendineuse du fascia pelvien  
12 - m. obturateur interne  
13 - m. ischio-coccygien  
14 - m. piriforme

# PERINE

## 1 – LE MUSCLE ÉLEVATEUR DE L'ANUS (RELEVEUR DE L'ANUS) :

- MUSCLE PUISSANT
- MUSCLE ESSENTIEL DU DIAPHRAGME PELVIEN
- CONSTITUTION COMPLEXE
- PART D'UNE LIGNE D'INSERTION DANS LE PLAN DU DÉTROIT MOYEN
- SE DIRIGE EN BAS ET EN ARRIÈRE VERS LA RÉGION ANO-COCCYGIENNE
- DE POINT DE VUE MORPHOLOGIQUE ET FONCTIONNELLE, ON DISTINGUE 2 PORTIONS:



Plancher périméal



# PERINEE

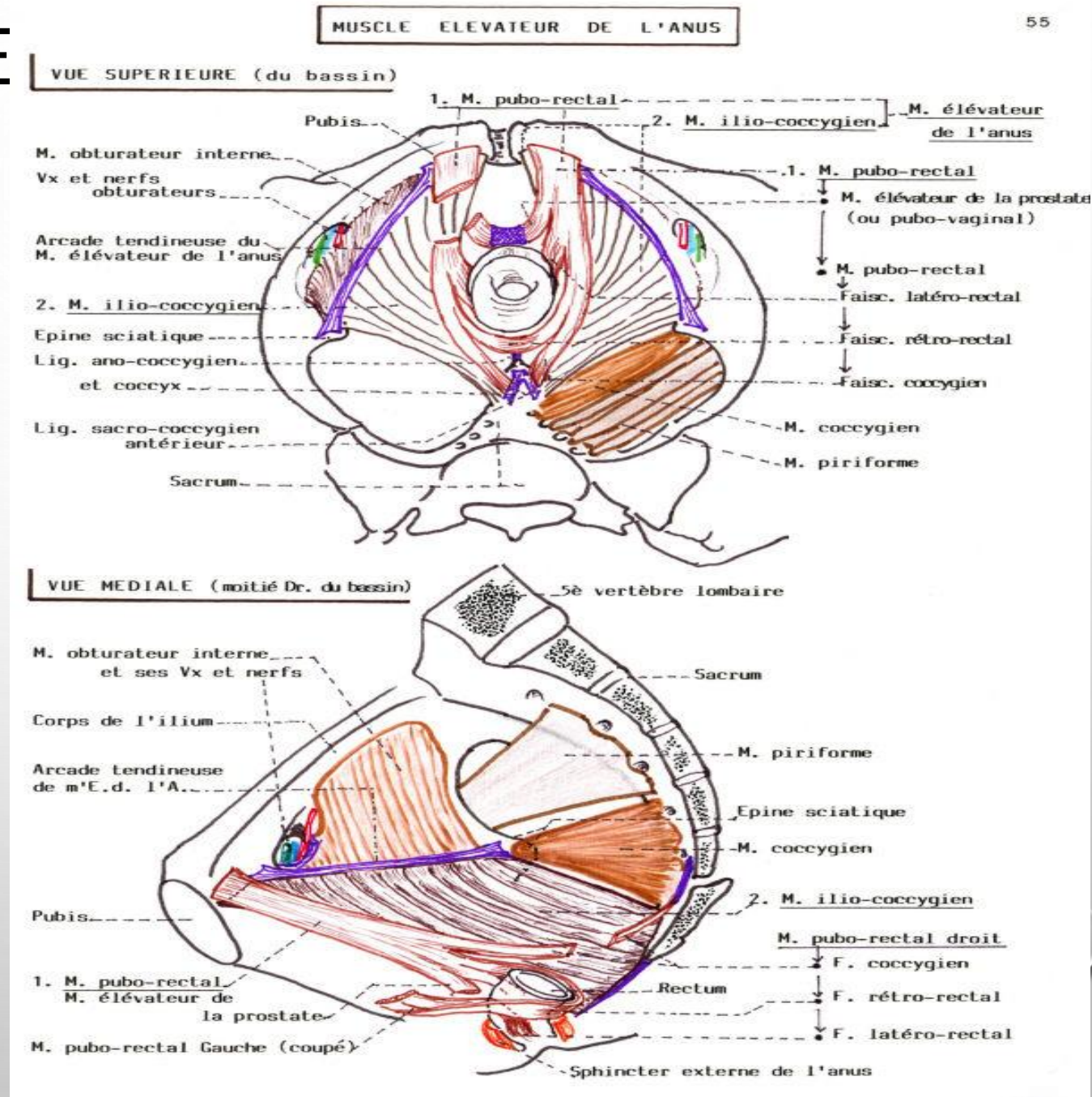
## → LE MUSCLE ILIO-COCCYGIEN:

– NAIT DE L'ARC TENDINEUX DU MUSCLE ÉLÉVATEUR DE L'ANUS QUI EST :

\* ÉPAISSISSEMENT DU FASCIA DU MUSCLE OBTURATEUR INTERNE

\* TENDU DU BORD ANTÉRIEUR DU CANAL OBTURATEUR À L'ÉPINE ISCHIATIQUE

– SE TERMINE SUR LE LIGAMENT ANO-COCCYGIEN ET LES BORDS LATÉRAUX DU COCCYX



# PERINEE

## → LE MUSCLE PUBO-COCCYGIEN:

- NAIT SUR LA FACE POSTÉRIEURE DU PUBIS

PUISSANT

- SE TERMINE EN 2 FAISCEAUX:

⇒ LE MUSCLE PUBO-RECTAL:

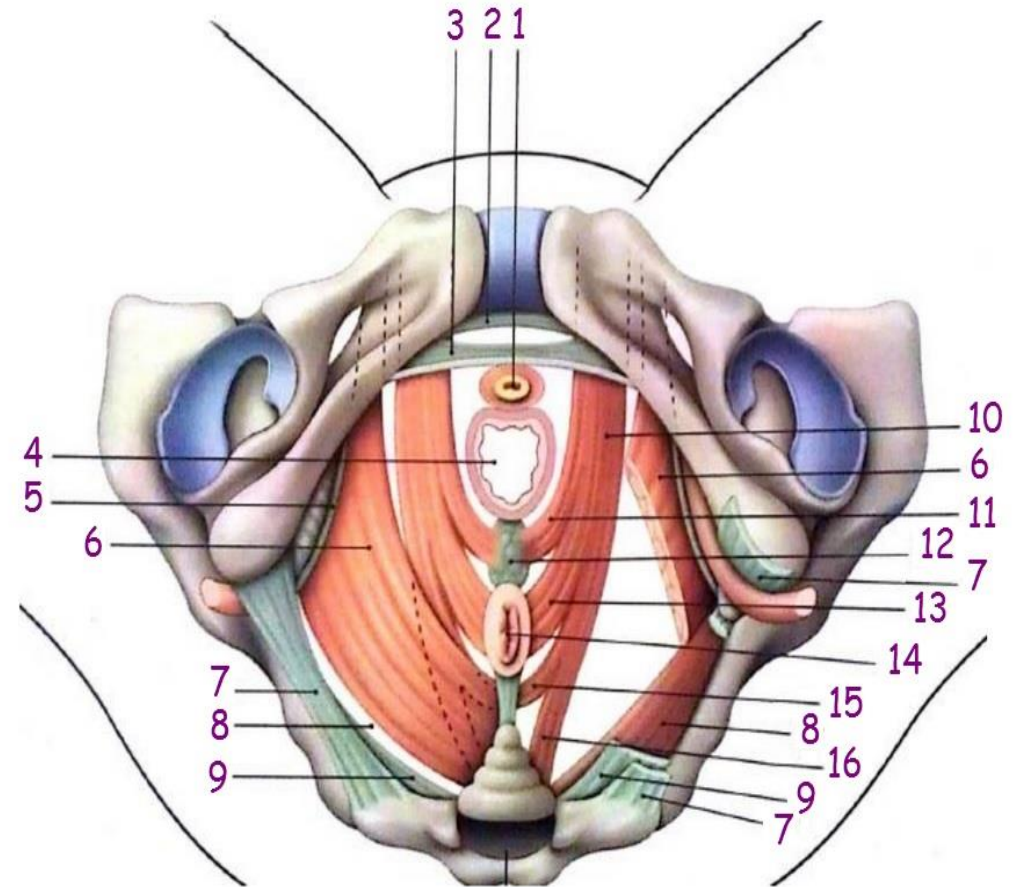
SE DIRIGE VERS L'ANGLE ANO-RECTAL

SE DIVISE EN 3 FAISCEAUX:

\* LE FAISCEAU LATÉRO-RECTAL:  
GAGNE LES PAROIS LATÉRALES DU RECTUM

\* LE FAISCEAU RÉTRO-RECTAL: RÉALISE AVEC SON HOMOLOGUE UNE SANGLE RÉTRO-RECTALE AUTOUR DU CAP ANAL

\* LE FAISCEAU COCCYGIEN: SE FIXE SUR LE LIGAMENT SACRO-COCCYGIEN VENTRAL



a droite : muscles et ligaments sectionnés  
1 : urètre  
2 : lig ; arqué du pubis  
3 : lig. transverse du périnée  
4 : vagin

5 : arcade tendineuse du m. élévateur de l'anus  
6 : m. ilio-coccygien  
7 : lig ; sacro-tubéral  
8 : m. coccygien  
9 : lig. sacro-épineux

10 : m. pubo coccygien  
11 : m. pubo-vaginal  
12 : centre tendineux du périnée  
13 : faisceau latéro-rectal (m. puborectal)

14 : anus  
15 : faisceau rétro-anal (m. puborectal)  
16 : faisceau coccygien (m. puborectal)

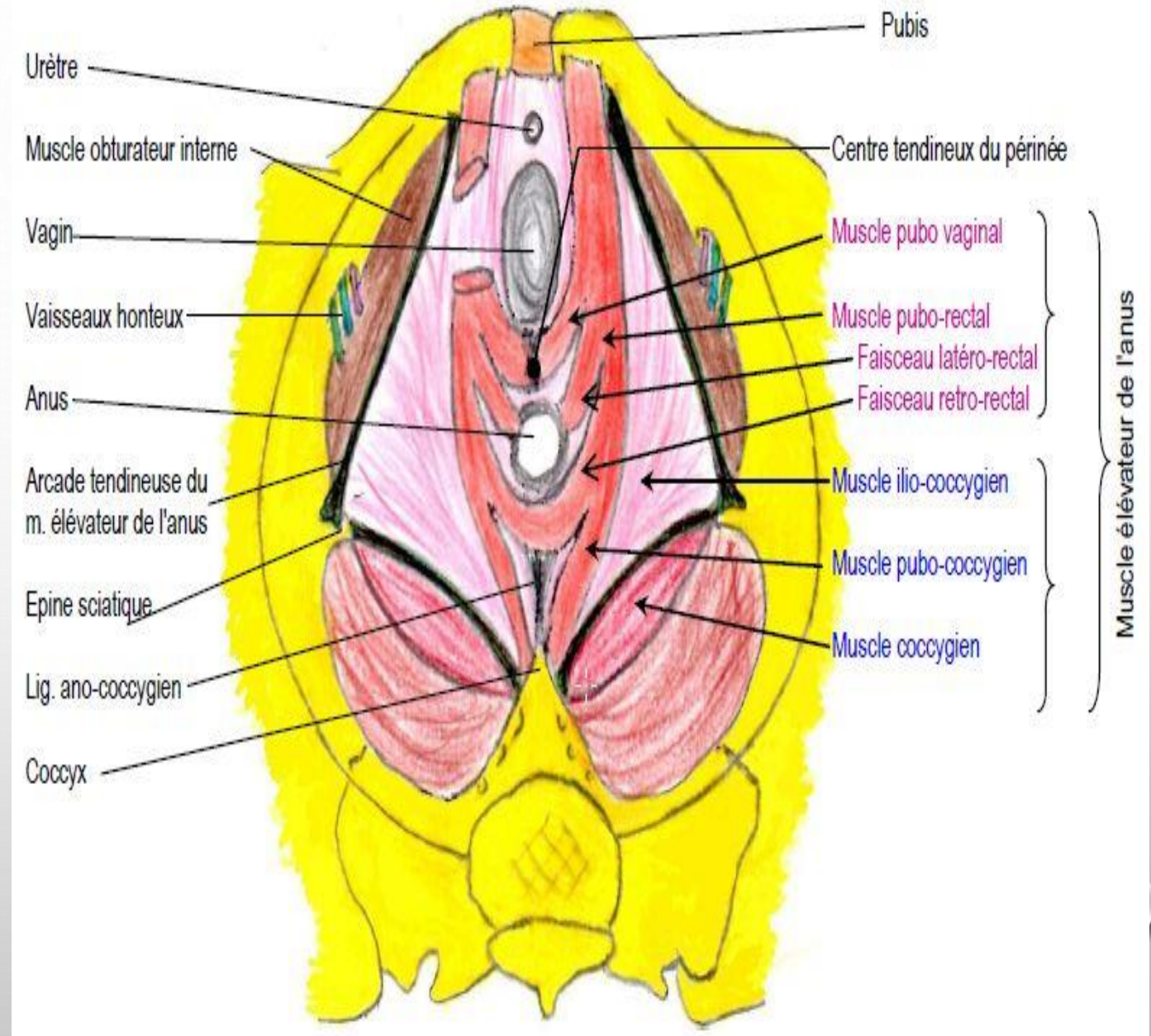
# PERINEE

⇒ LE MUSCLE PUBO-VAGINAL OU ÉLÉVATEUR DE LA PROSTATE:

SE FIXE SUR LE CENTRE TENDINEUX DU PÉRINÉE

– LE MUSCLE ÉLÉVATEUR DE L'ANUS A UN RÔLE IMPORTANT DANS LA STATIQUE ET SOUTIEN DES ORGANES PELVIENS

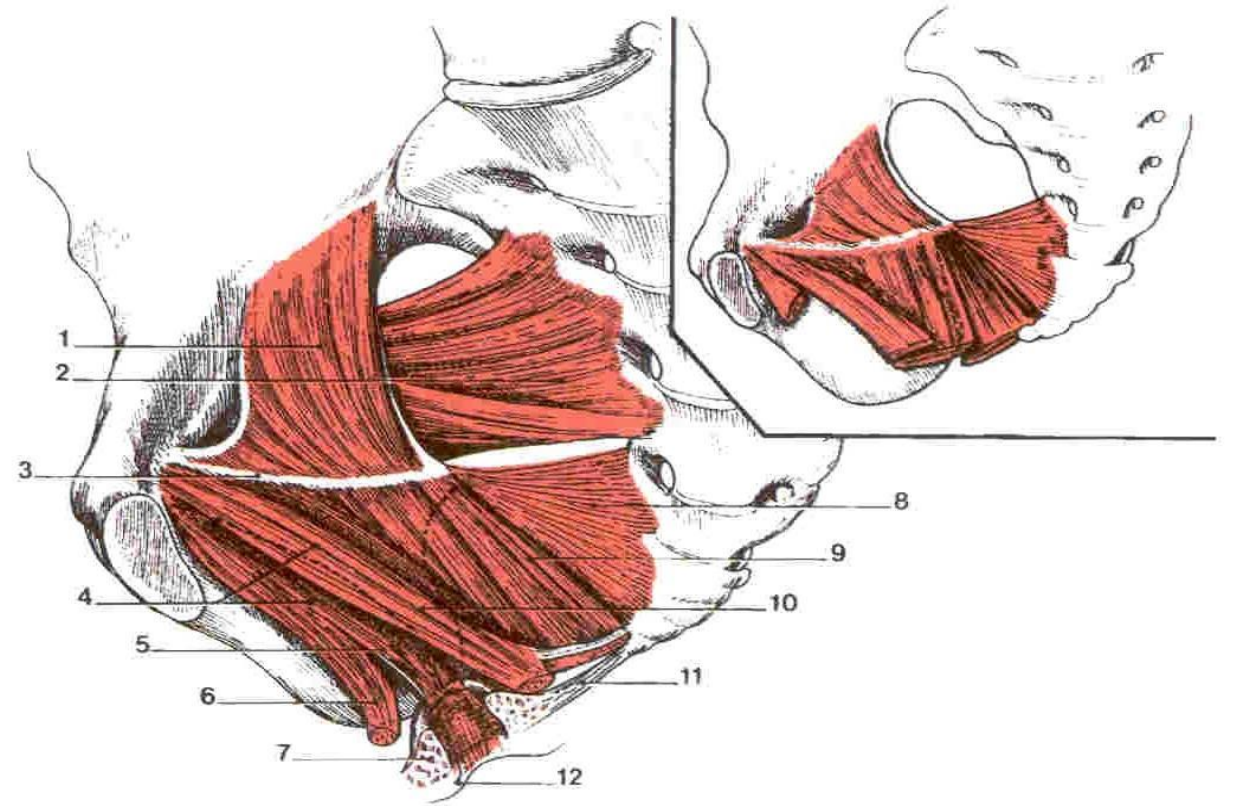
– DÉFAILLANCE: PROLAPSUS VÉSICAL, VAGINAL ET RECTAL PAR EXP CHEZ MULTIPARE



# PERINEE

## 2- LE MUSCLE COCCYGIEN OU ISCHIO-COCCYGIEN:

- NAIT DE L'ÉPINE ISCHIATIQUE
- SE TERMINE SUR LE SACRUM ET LE COCCYX



Muscle élévateur de l'anus (vue supéro-médiale)

- |                                                 |                                          |
|-------------------------------------------------|------------------------------------------|
| 1 - m. obturateur interne                       | 7 - m. sphincter externe de l'anus       |
| 2 - m. piriforme                                | 8 - m. coccygien                         |
| 3 - arcade tendineuse du m. élévateur de l'anus | 9 - m. ilio-coccygien                    |
| 4 - m. pubo-coccygien                           | 10 - m. pubo-rectal (faisceau coccygien) |
| 5 - m. pubo-rectal (faisceau latéro-rectal)     | 11 - lig. ano-coccygien                  |
| 6 - m. pubo-vaginal (pubo-prostatique)          | 12 - m. coccygien                        |

### 3- LE FASCIA SUPÉRIEUR DU DIAPHRAGME PELVIEN (APONÉVROSE PROFONDE DU PÉRINÉE OU PELVIENNE)

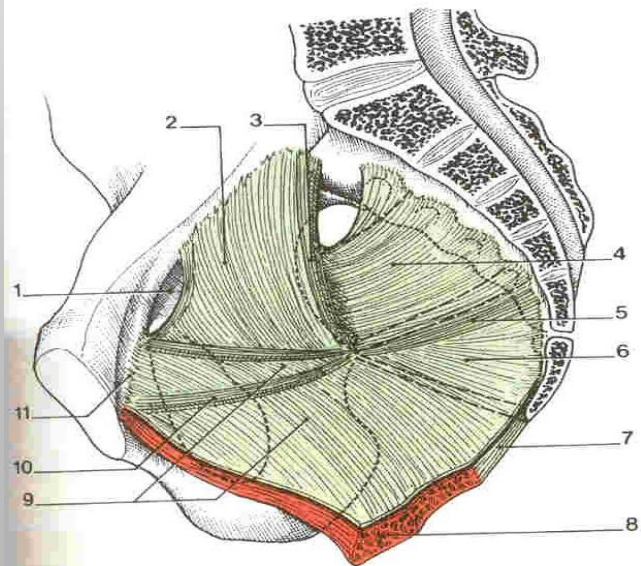
- LAME FIBREUSE RECOUVRANT LES MUSCLES DU DIAPHRAGME PELVIEN

- SE PROLONGE SUR:

\*LATÉRALEMENT : SUR FASCIA DU MUSCLE OBTURATEUR INTERNE

\*EN ARRIÈRE : SUR FASCIA DU MUSCLE PIRIFORME

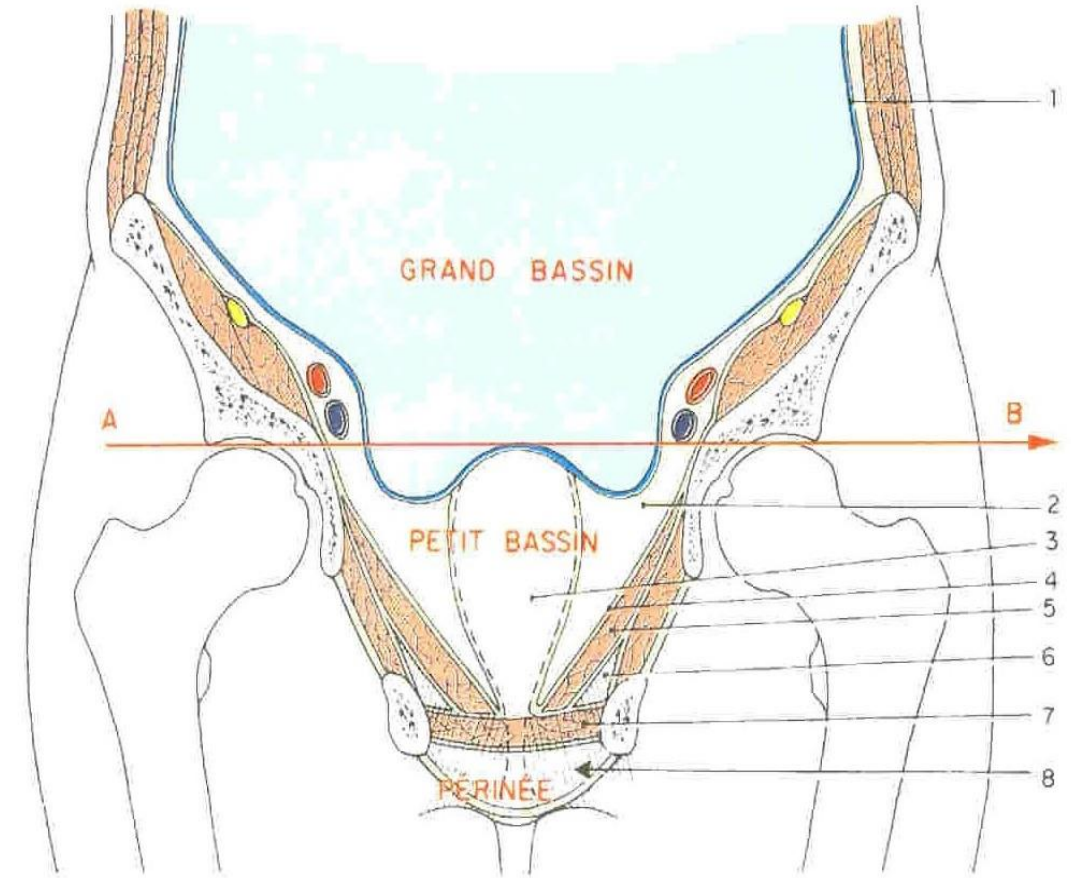
- DÉLIMITE AVEC LE PÉRITOINE PELVIEN: L'ESPACE SOUS-



Fascia pelvien pariétal

- 1 - canal du foramen obturé
- 2 - fascia du m. obturateur int.
- 3 - bandelette ischiatique
- 4 - fascia du m. piriforme
- 5 - lig. spino-sacral
- 6 - fascia du m. coccygien
- 7 - lig. ano-coccygien
- 8 - m. élévateur de l'anus
- 9 - fascia du m. élévateur de l'anus
- 10 - arcade tendineuse du fascia pelvien
- 11 - arcade tendineuse du m. élévateur de l'anus

# PERINEE



Le bassin (coupe frontale et schématique)

A B - plan du détroit supérieur

- 1 - péritoine pelvien
- 2 - espace sous-péritonéal pelvien
- 3 - axe viscéral

4 - fascia pelvien pariétal

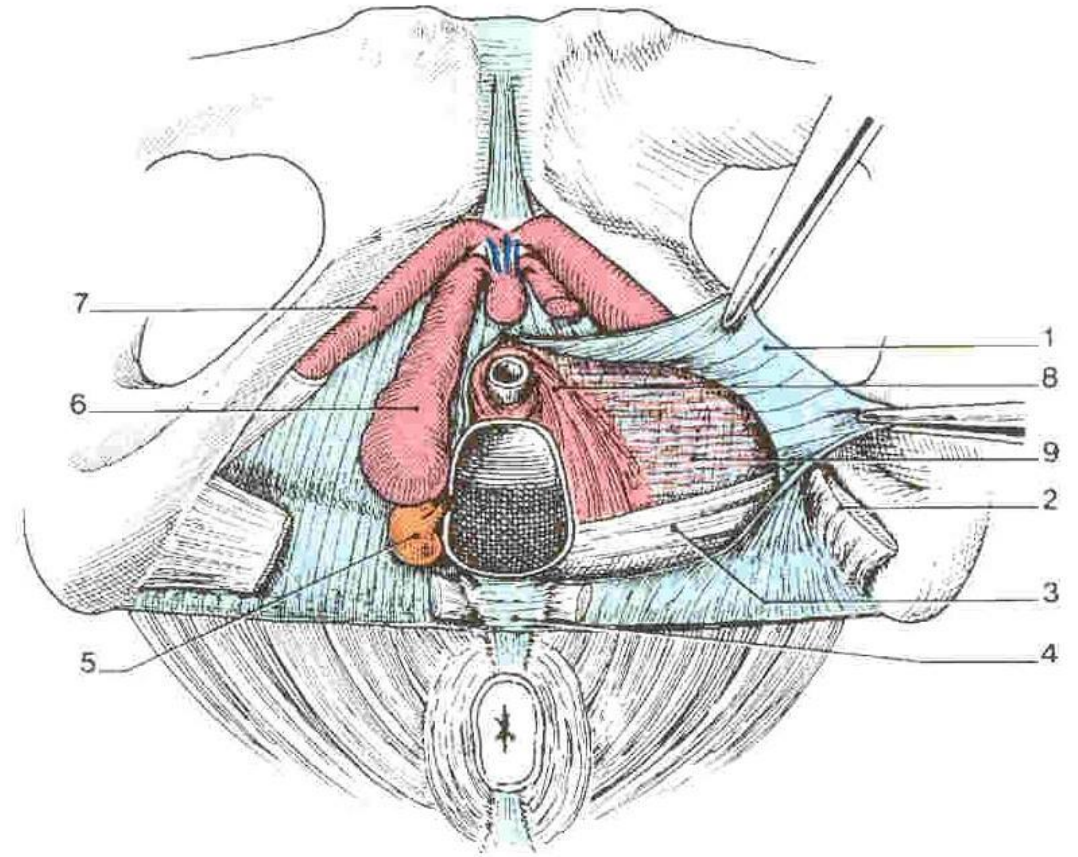
- 5 - diaphragme pelvien
- 6 - fosse ischio-rectale
- 7 - espace profond du périnée
- 8 - espace superficiel du périnée

# PERINE

## B- PLAN MOYEN DU PÉRINÉE (DIAPHRAGME URO-GÉNITAL).

- ETENDU EXCLUSIVEMENT AU TRIANGLE ANTÉRIEUR DU PÉRINÉE

- CONSTITUE DE 3 MUSCLES : 2 MUSCLES TRANSVERSE PROFOND ET LE SPHINCTER EXTERNE DE L'URÈTRE COMPRIS ENTRE 2 FASCIAS



Périnée antérieur féminin (vue inf.)

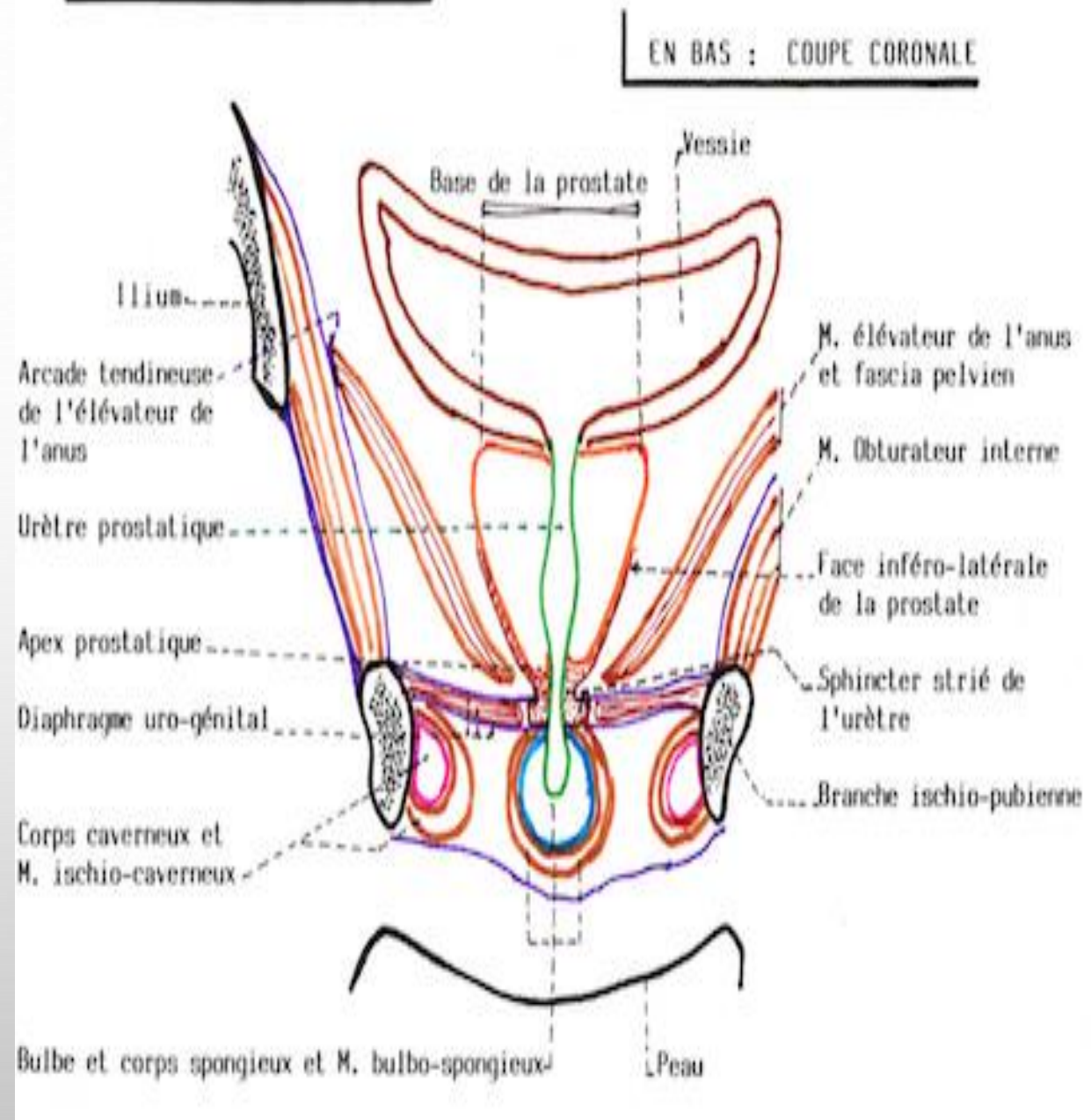
1 - fascia inf. du diaphragme uro-génital  
2 - m. transverse superficiel  
3 - m. transverse profond  
4 - centre tendineux du périnée  
5 - glande vestibulaire majeure

6 - bulbe vestibulaire  
7 - corps caverneux  
8 - sphincter externe de l'urètre  
9 - mm. transverses du vagin et de l'urètre

# PERINEE

## 1 – LE MUSCLE TRANSVERSE PROFOND DU PÉRINÉE:

- PAIR
- APLATI, TRIANGULAIRE
- TENDU TRANSVERSALEMENT EN ARRIÈRE DE L'URÈTRE MEMBRANEUX
- PLUS LARGE MOINS DÉVELOPPÉ CHEZ LA FEMME
- S'INSÈRE LATÉRALEMENT SUR L'ISCHIUM ET LA BRANCHE ISCHIO-PUBIENNE
- SE TERMINE SUR LE CENTRE TENDINEUX DU PÉRINÉE



# PERINEE

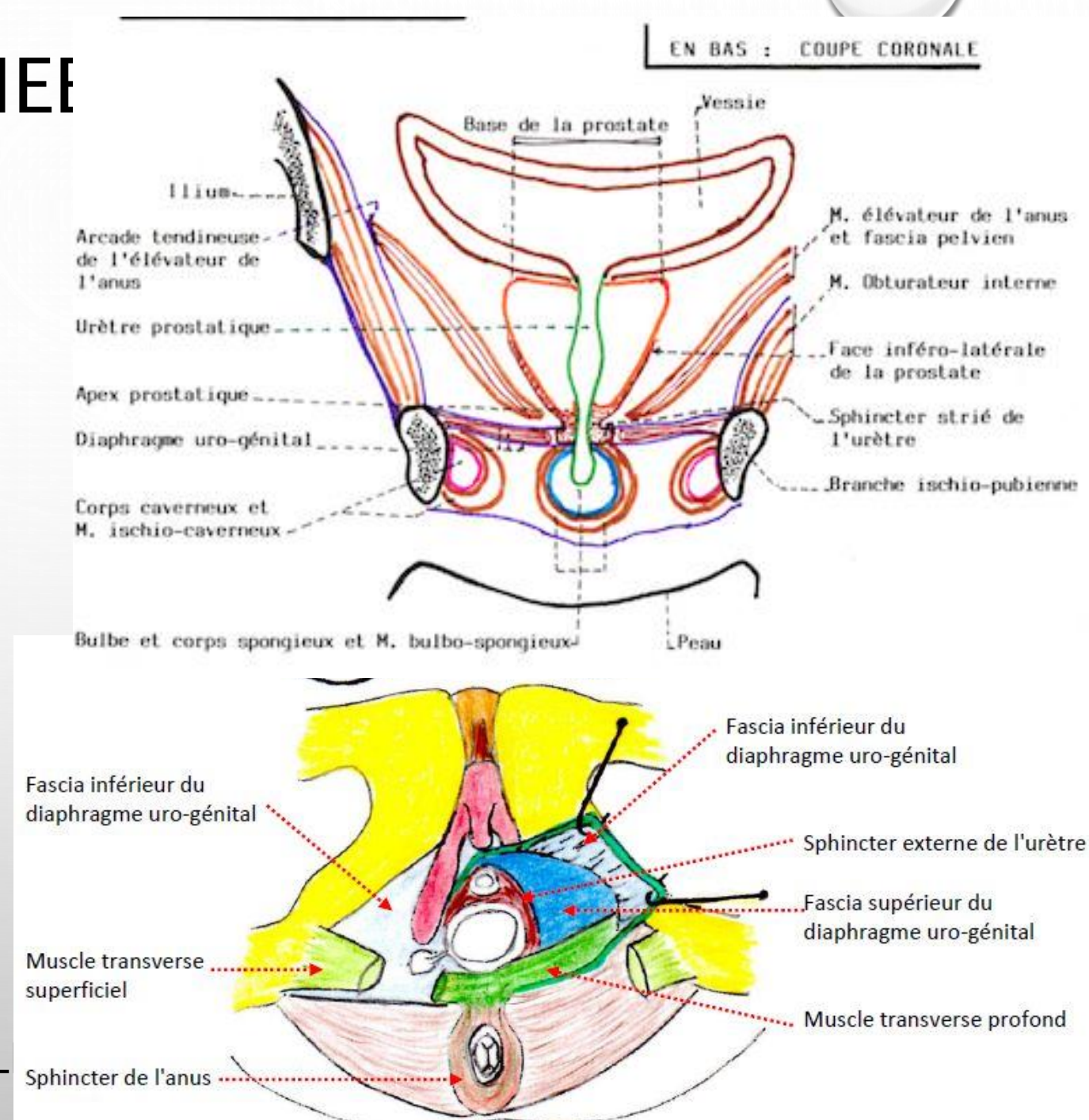
## 2- LE MUSCLE SPHINCTER EXTERNE DE L'URÈTRE:

- CHEZ L'HOMME : – ENTOURE L'URÈTRE MEMBRANACÉ ET L'APEX DE LA PROSTATE
- SES FIBRES SAGITTALES SE TERMINENT SUR LE CENTRE TENDINEUX DU PÉRINÉE
- ASSURE: OCCLUSION DE L'URÈTRE MEMBRANACÉ

EXPULSION DES DERNIÈRE GOUTTES D'URINE OU DE SPERME

- CHEZ LA FEMME : – A UNE DISPOSITION ANNULAIRE

- CERTAINES FIBRES SE TERMINENT SUR L'VAGIN





# PERINEE

## 3- LES FASCIAS:

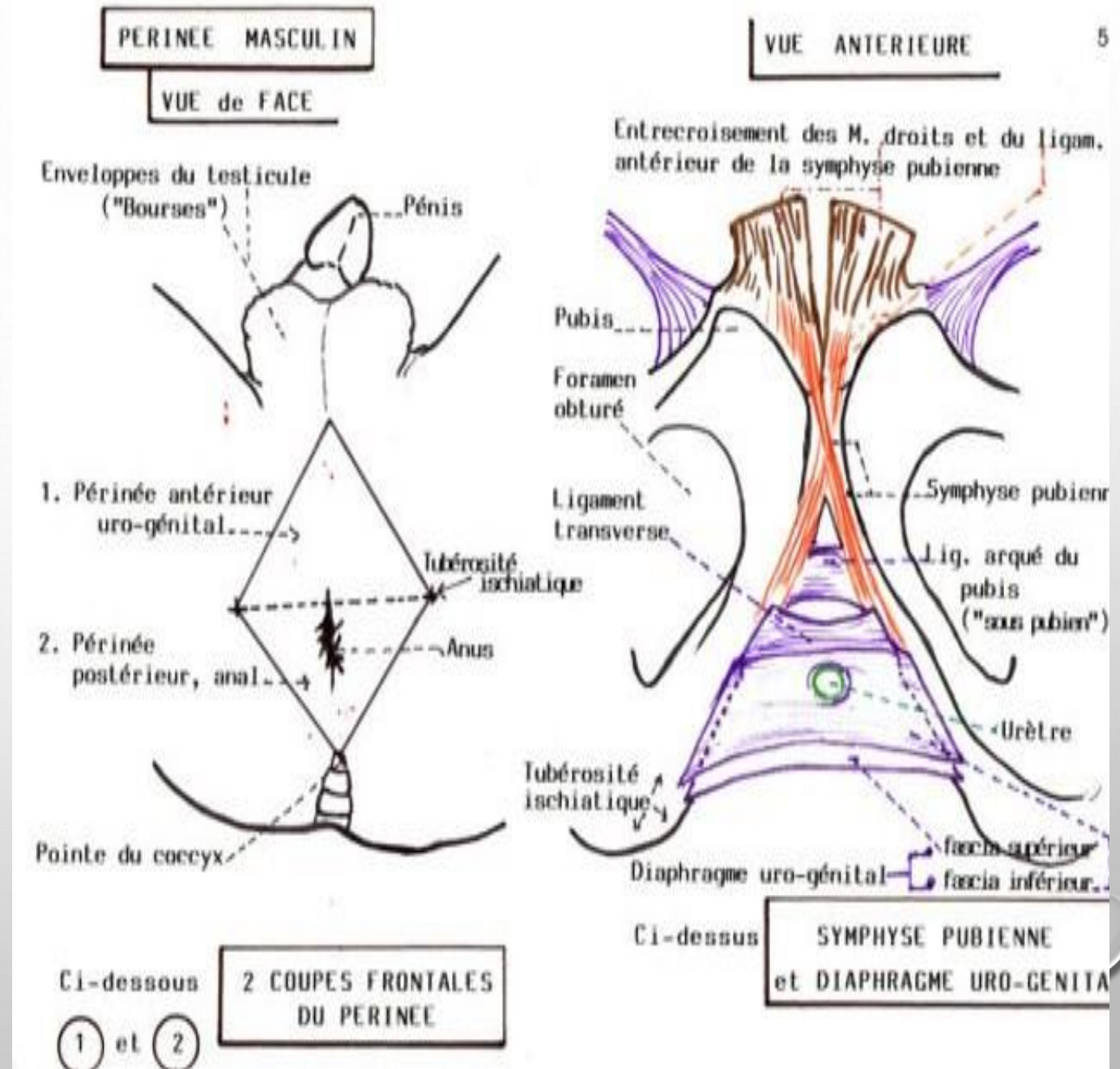
- SUPÉRIEUR (FEUILLET SUPÉRIEUR DE L'APONÉVROSE MOYENNE)

- ET INFÉRIEUR (FEUILLET INFÉRIEUR DE L'APONÉVROSE MOYENNE) DU DIAPHRAGME URO-GÉNITAL (MEMBRANE PÉRINÉALE):

\* SE FIXENT LATÉRALEMENT SUR LA FACE INTERNE DES BRANCHES ISCHIO-PUBIENNES

\* EN AVANT: FUSIONNENT POUR CONSTITUER LE LIGAMENT TRANSVERSE DU PÉRINÉE

\* SE REJOIGNENT EN ARRIÈRE DES



# PERINEE

## C- PLAN SUPERFICIEL DU PÉRINÉE

CONSTITUÉ DE 2 GROUPES MUSCULAIRES :

- GROUPE POSTÉRIEUR (TRIANGLE POSTÉRIEUR) :

SUR LA LIGNE MÉDIANE: CANAL ANAL  
DE CHAQUE CÔTÉ : LES FOSSES ISCHIO-RECTALES

UN MUSCLE IMPAIR:

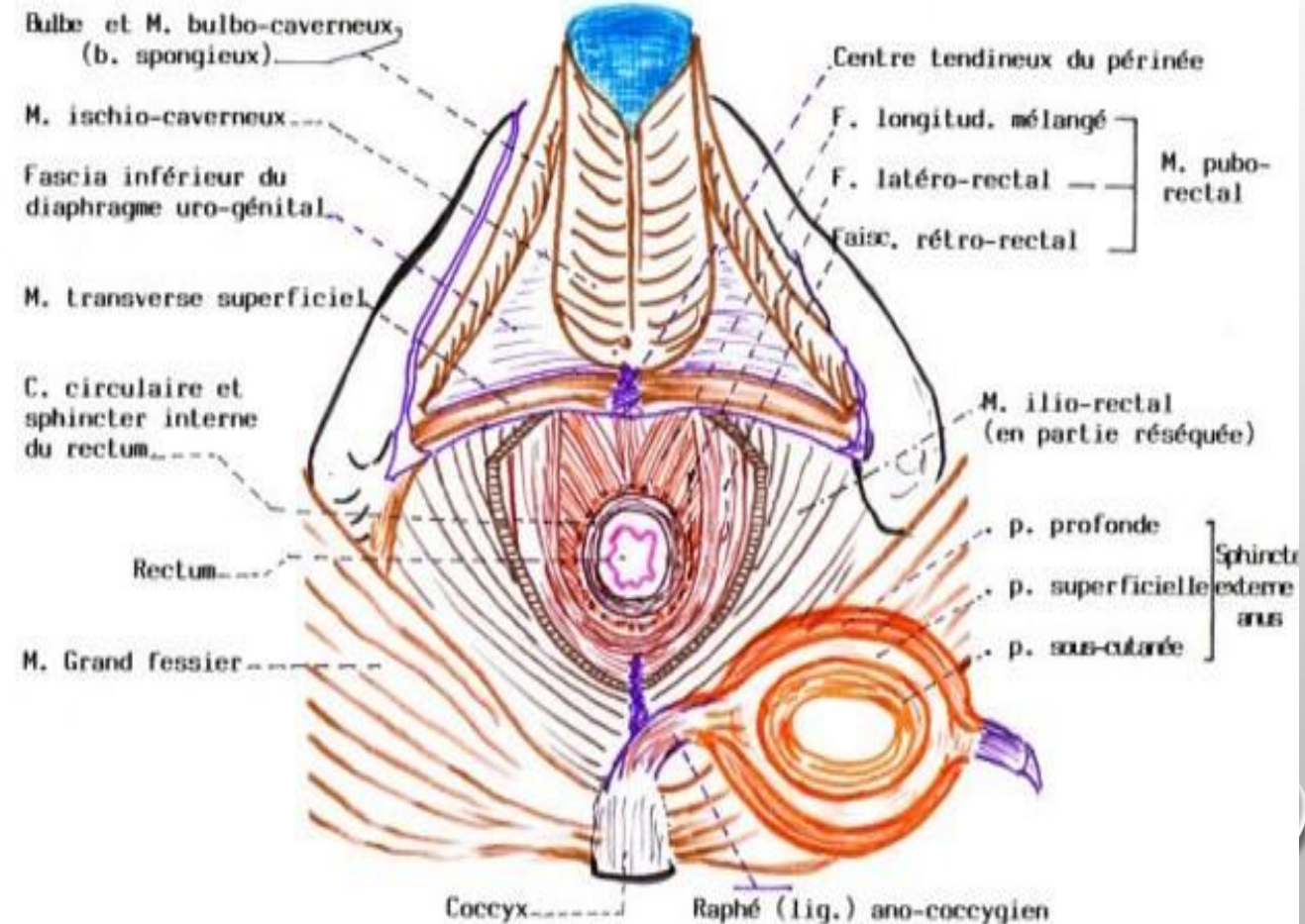
\* LE MUSCLE SPHINCTER EXTERNE DE L'ANUS

- GROUPE ANTÉRIEUR (TRIANGLE ANTÉRIEUR) : TROIS MUSCLES PAIRS ANNEXÉS AU CORPS ÉRECTILES:

MUSCLES: \* TRANSVERSE SUPERFICIEL

MUSCLE ELEVATEUR DE L'ANUS . PERINEE URO-GENITAL

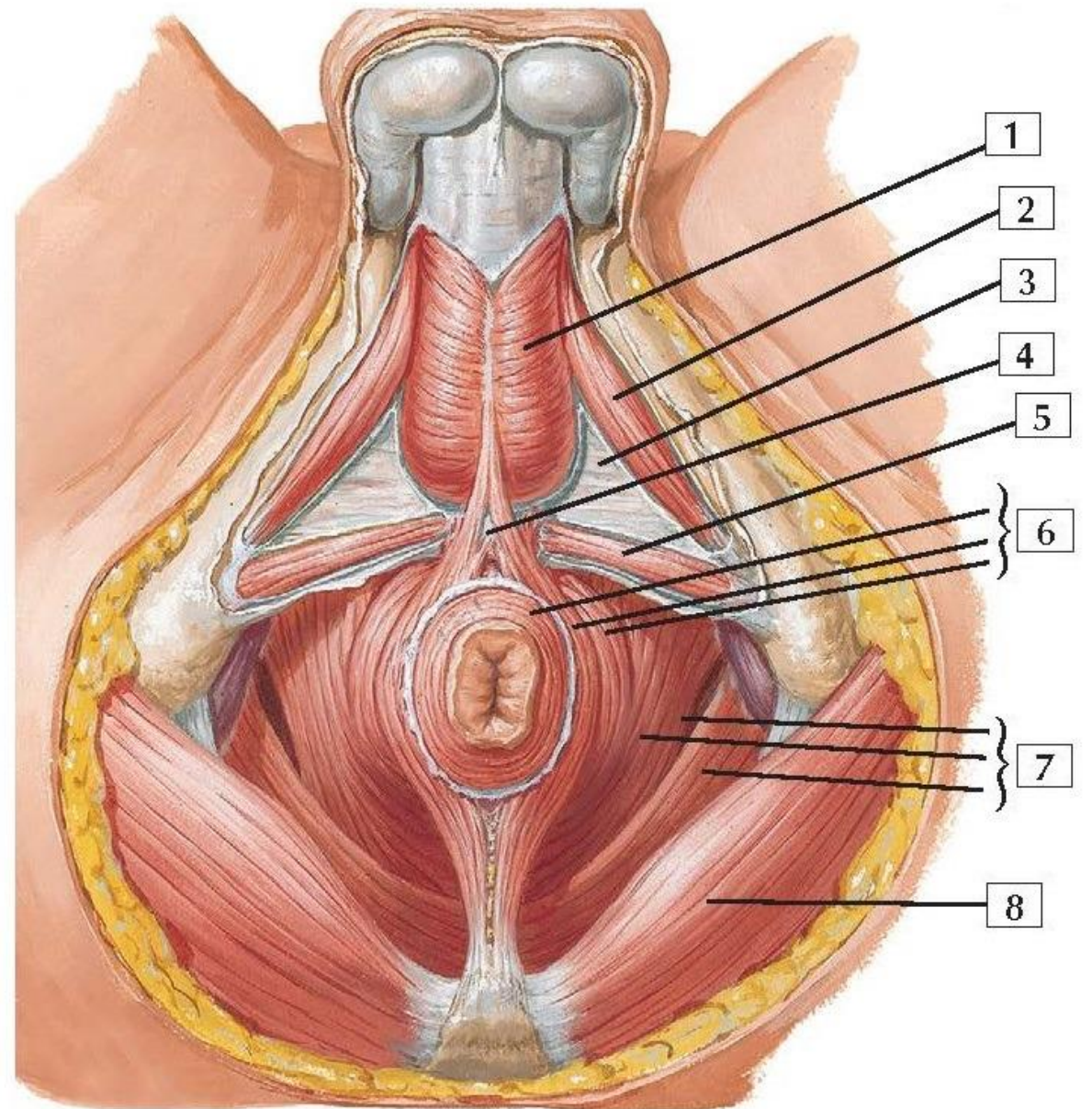
N.A. 56



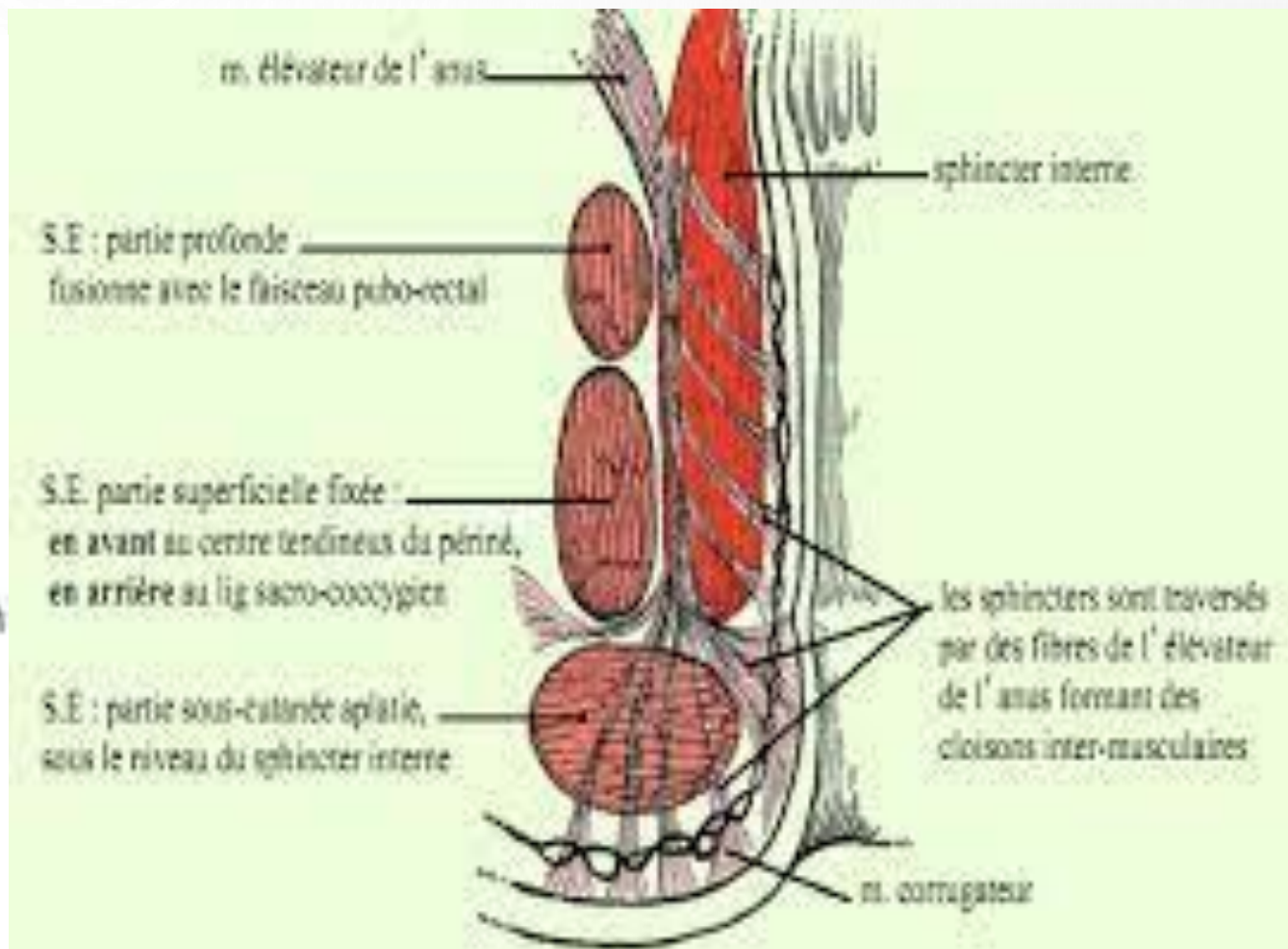
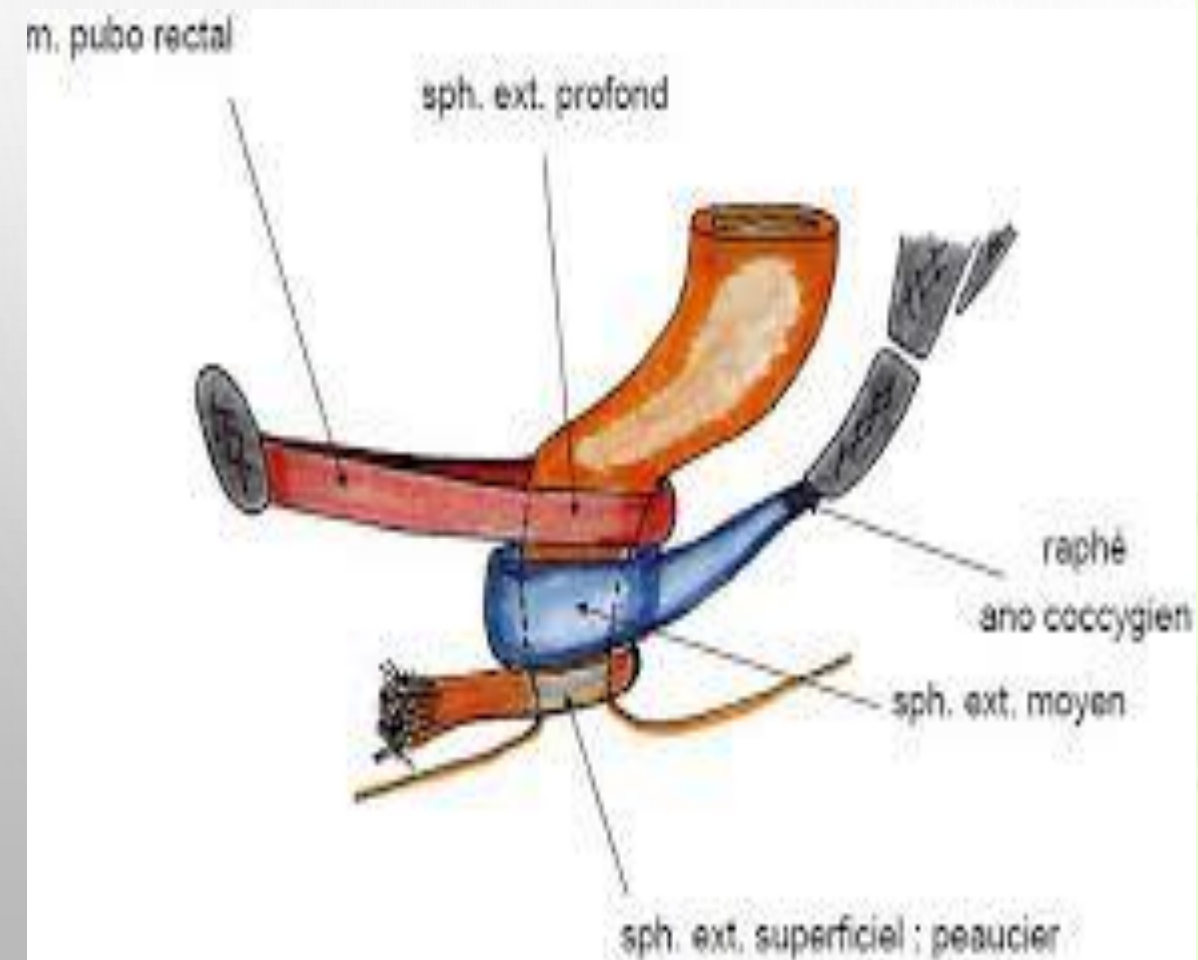
# PERINEE

## 1 – LE MUSCLE SPHINCTER DE L'ANUS:

- MUSCLE STRIÉ
- FORMÉ DE FIBRES MUSCULAIRES CONCENTRIQUES ÉTENDUES SUR UNE HAUTEUR DE 3 CM
- DESCENDANT JUSQU'À LA MARGE DE L'ANUS,
- PRÉSENTE 3 PARTIES:
  - \*LA PARTIE SOUS-CUTANÉE: RESPONSABLE DES PLIS RADIÉS DE L'ANUS
  - \*LA PARTIE SUPERFICIELLE:: S'INSÈRE:
    - EN ARRIÈRE SUR LE LIGAMENT ANO-COCCYGIEN
    - EN AVANT SUR LE CENTRE TENDINEUX DU PÉRINÉE
  - \*LA PARTIE PROFONDE,: INDISSOCIABLE DU MUSCLE PUBO-RECTAL
- ACTION:: FERME LE CANAL ANAL
- PEUT ÊTRE LÉSÉ LORS DE L'ACCOUCHEMENT →



# PERINEE



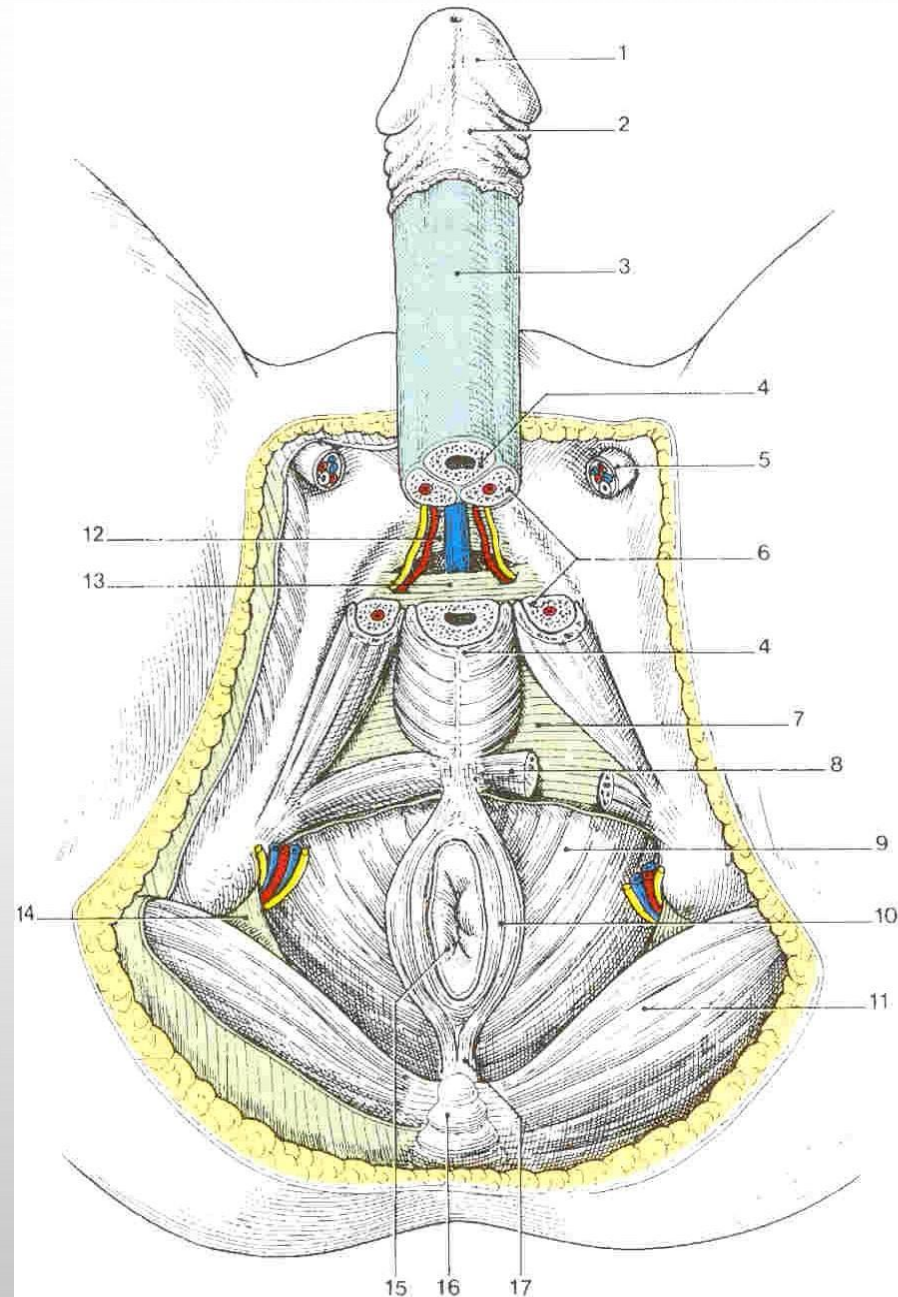
# PERINEE

## 2- LE MUSCLE TRANSVERSE SUPERFICIEL:

- MINCE ET INCONSTANT
- TENDU TRANSVERSALEMENT DE TUBÉROSITÉ ISCHIATIQUE AU CENTRE TENDINEUX DU PÉRINÉE
- LA CONTRACTION DES 2 MUSCLES STABILISE LE CENTRE TENDINEUX DU PÉRINÉE ET FAVORISE L'ACTION DES MUSCLES QUI S'Y INSÈRENT

## 3- LE MUSCLE ISCHIO-CAVERNEUX:

- SATELLITE DU CORPS CAVERNEUX
- NAIT SUR LA BRANCHE ASCENDANTE DE L'ISCHIUM AUTOUR DE L'INSERTION DU CORPS CAVERNEUX QU'IL RECOUVRE
- SE TERMINE SUR LA RACINE DU CORPS CAVERNEUX DU PÉNIS OU DU CLITORIS
- CERTAINES FIBRES SE MÊLENT AVEC CELLES DU MUSCLE BULBO-SPONGIEUX
- FAVORISE L'ÉRECTION DU PÉNIS EN COMPRIMANT LA RACINE DU CORPS CAVERNEUX (EXPRIME SON SANG VERS LE CORPS DU PÉNIS) FAVORISE SA RIGIDITÉ



**Périnée masculin**  
(avec ablation des testicules et coupe transversale de la racine du pénis)

- 1 - gland
- 2 - prépuce
- 3 - partie libre du pénis
- 4 - corps spongieux et m. bulbo-spongieux
- 5 - cordon spermatique
- 6 - corps caverneux
- 7 - fascia inf. du diaphragme uro-génital
- 8 - m. transverse superf.
- 9 - m. élévateur de l'anus
- 10 - m. sphincter externe de l'anus
- 11 - m. grand fessier
- 12 - lig. arqué du pubis
- 13 - lig. transverse du périnée
- 14 - lig. sacro-tubéral
- 15 - anus
- 16 - coccyx
- 17 - lig. ano-coccygien

# PERINEE

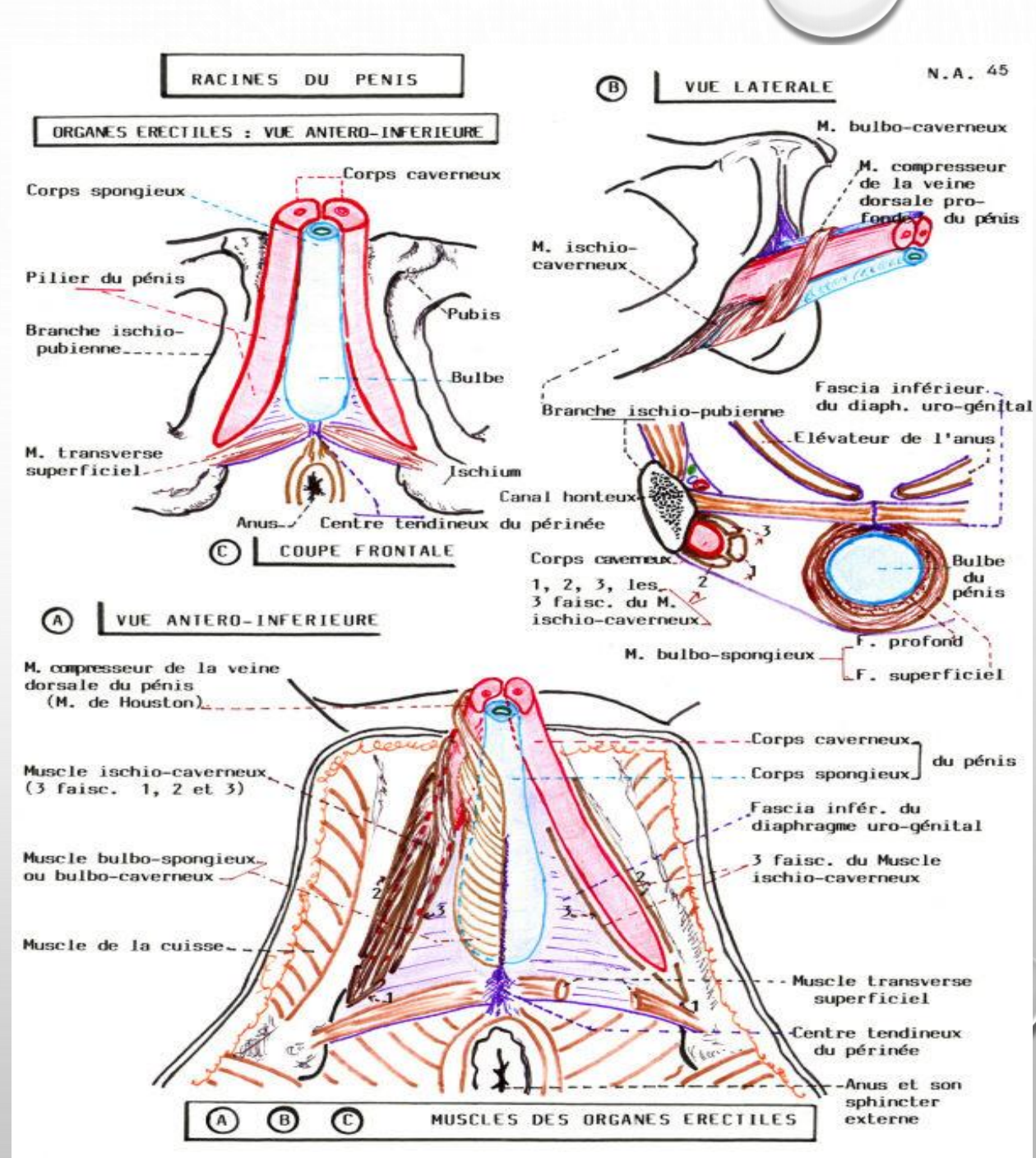
## 4- LE MUSCLE BULBO-SPONGIEUX (BULBO-CAVERNEUX):

→ CHEZ L'HOMME:

- SATELLITE DU CORPS SPONGIEUX
- NAIT DU CENTRE TENDINEUX DU PÉRINÉE
- UNI À SON HOMOLOGUE SUR LA LIGNE MÉDIANE PAR UN RAPHÉ TENDINEUX
- RECOUVRE LES FACES LIBRES DU BULBE DU PÉNIS
- SE TERMINE SUR LA FACE DORSALE DU PÉNIS

\* LES FIBRES ANTÉRIEURES FORME LE MUSCLE COMPRESSEUR DE LA VEINE DORSALE DU PÉNIS (MUSCLE DE HOUSTON): EMPÊCHE LE RETOUR VEINEUX

- ASSURE L'EXPULSION DE L'URINE ET DU SPERME CONTENUS DANS L'URÈTRE SPONGIEUX



# PERINEE

→ CHEZ LA FEMME:

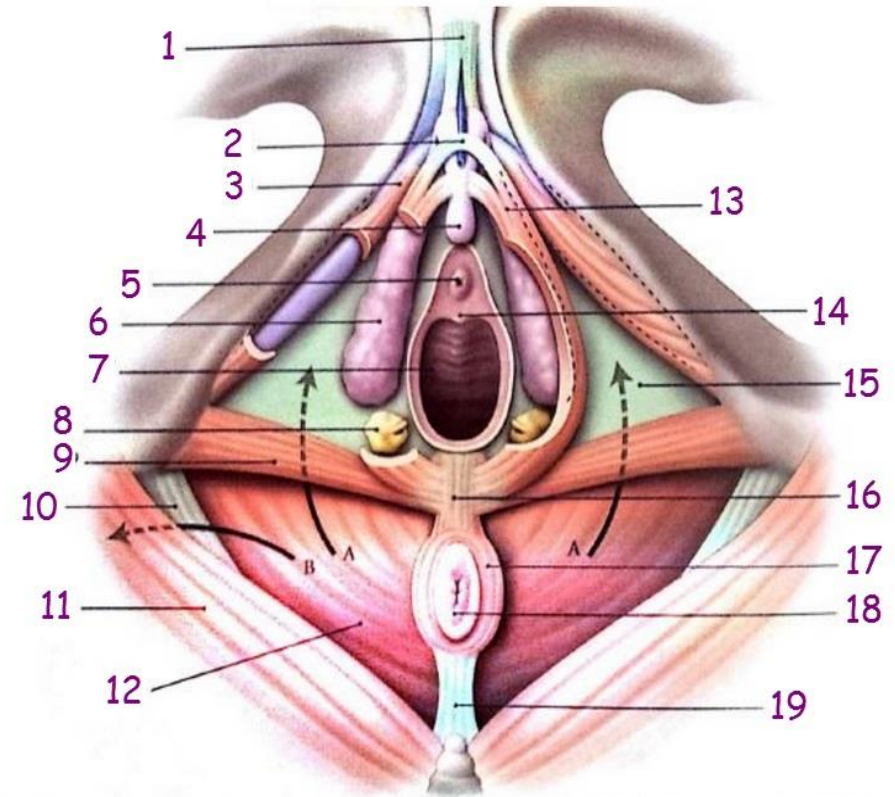
MUSCLES BULBO-SPONGIEUX S'INSÈRENT:

– EN ARRIÈRE SUR LE CENTRE TENDINEUX DU PÉRINÉE

– CONTOURNENT LES GLANDES VESTIBULAIRES MAJEURES

– RECOUVRE LA FACE LATÉRALE DU BULBE DU VAGIN: LES 2 BULBES SONT DISTANTS L'UN DE L'AUTRE SÉPARÉS PAR LE VAGIN( CONTRAIREMENT À L'HOMME)

– SE TERMINENT SUR LA FACE DORSALE DU CLITORIS (DONNE AUSSI LE MUSCLE COMPRESSEUR DE LA VEINE DORSALE DU CLITORIS)



- |                              |                         |                             |                           |
|------------------------------|-------------------------|-----------------------------|---------------------------|
| A; B: fosse ischiorectale ;  | 3 : corps caverneux     | 9 : m. transverse           | 15 : fascia inf. du       |
| A : vers son récessus        | 4 : gland du clitoris   | superficiel                 | diaphragme urogénital     |
| antérieur                    | 5 : ostium externe de   | 10 : lig. sacro-tubéral     | (membrane périnéale)      |
| B : vers son récessus        | l'urètre                | 11 : m. grand fessier       | 16 : centre tendineux du  |
| postérieur                   | 6 : bulbe vestibulaire  | 12 : m. élévateur de l'anus | périnée                   |
| 1 : lig. suspenseur du       | 7 : vagin               | 13 : m. bulbo-spongieux     | 17 : m. sphincter externe |
| clitoris                     | 8 : glande vestibulaire | 14 : carina urétrale du     | de l'anus                 |
| 2 : m. compresseur           | majeur                  | vagin                       | 18 anus                   |
| de la v. dorsale du clitoris |                         |                             | 19 : lig. anococcygien    |

# PERINEE

## • 5- LE CONSTRICTEUR (DE LA VULVE) DU VESTIBULE :

CHEZ LA FEMME

- MINCE ANNEAU MUSCULAIRE
- PLACÉ CONTRE LA PAROI LATÉRALE DU VAGIN (LONGE LE BORD INTERNE DU BULBE ET DE LA GLANDE DE BARTHOLIN)
- S'ÉTEND ENTRE CENTRE TENDINEUX DU PÉRINÉE ET SEPTUM URÉTRO-VAGINAL

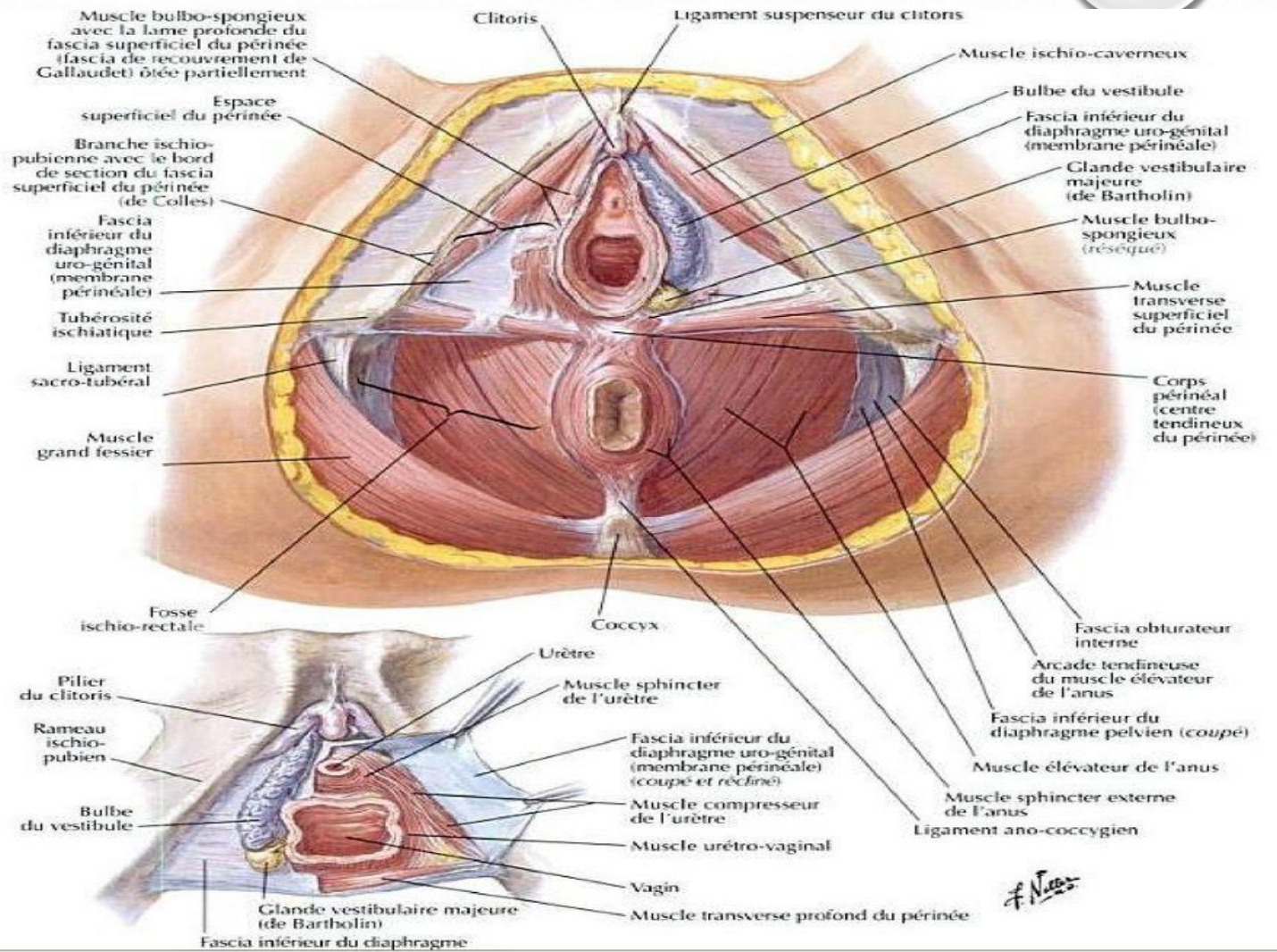


FIG N 3 : Urètre : rapports avec le plan musculo aponévrotique du périnée  
[Atlas d'anatomie (F.Netter)]



# PERINEE

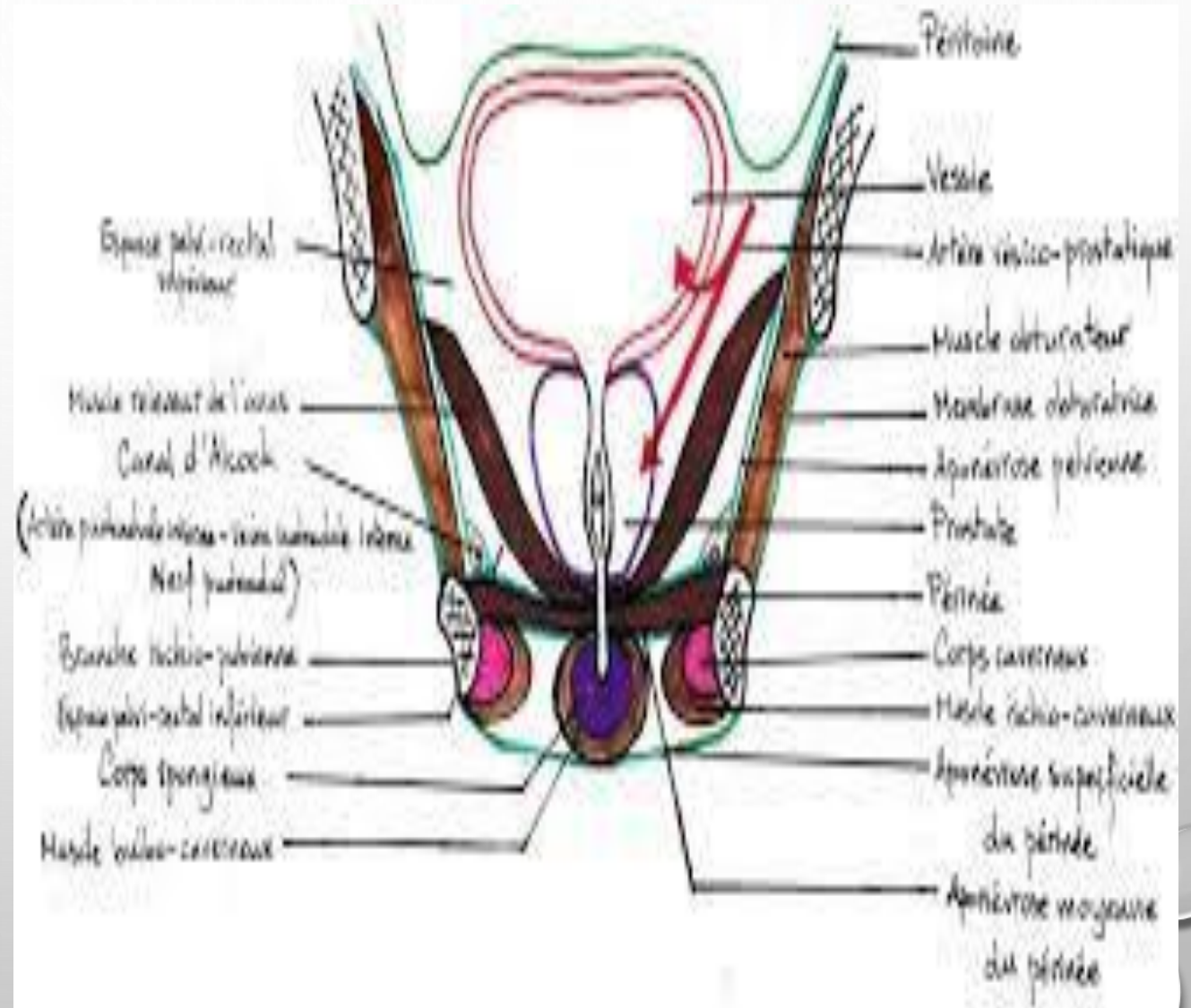
## 5- LE FASCIA SUPERFICIEL DU PÉRINÉE (APONÉVROSE PÉRINÉALE SUPERFICIELLE):

-SOUS-CUTANÉ (DANS TRIANGLE  
ANTÉRIEUR SEULEMENT)

- SE CONTINUE:

\* EN ARRIÈRE :AVEC LE FASCIA  
INFÉRIEUR DU DIAPHRAGME URO-  
GÉNITAL

\* EN AVANT AVEC LE FASCIA  
SPERMATIQUE EXTERNE (HOMME) ET  
FASCIA SUPERFICIEL (FEMME)



# BIBLIOGRAPHIE

- ANATOMIE PETIT BASSIN 1 KAMINA
- NOUVEAUX DOSSIERS D'ANATOMIE PETIT BASSIN LEGUERRIER
- ANATOMIE TOPOGRAPHIQUE DESCRIPTIVE ET FONCTIONNELLE 4 BOUCHET ET CUILLERET
- ATLAS D'ANATOMIE NETTER
- SOMMAIRES SCHEMAS D'ANATOMIE
- SITES INTERNET