

INTRODUCTION EN ANATOMIE HUMAINE



1- Définition :

L'anatomie est l'étude des êtres organisés à l'aide de la dissection. Le terme « anatomie » vient du grec anatomia qui veut dire : couper à travers ou disséquer.

C'est une science fondamentale initialement morphologique qui permet l'étude et la description de toutes les composantes de l'organisme normal.

Actuellement, l'anatomie est devenue incontournable pour toutes les applications scientifiques et les spécialités humaines : chirurgie, imagerie... etc.



v **Paturet (1951)** : « L'étude de l'anatomie humaine est d'un intérêt pratique considérable, car elle intéresse non seulement le médecin et le chirurgien, mais aussi l'artiste, le biologiste, le physiologiste, l'anthropologiste; mais c'est avant tout la science de base, la science fondamentale des études médicales, celle sur laquelle repose l'étude de la physiologie, de la clinique et de la technique chirurgicale »



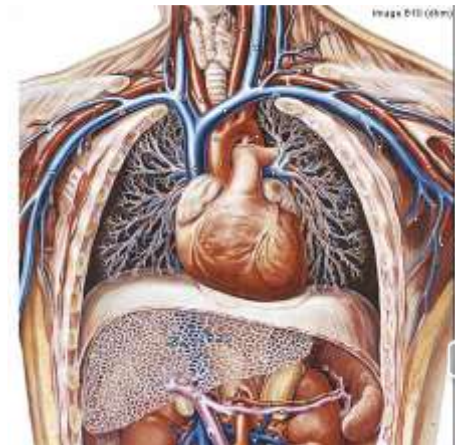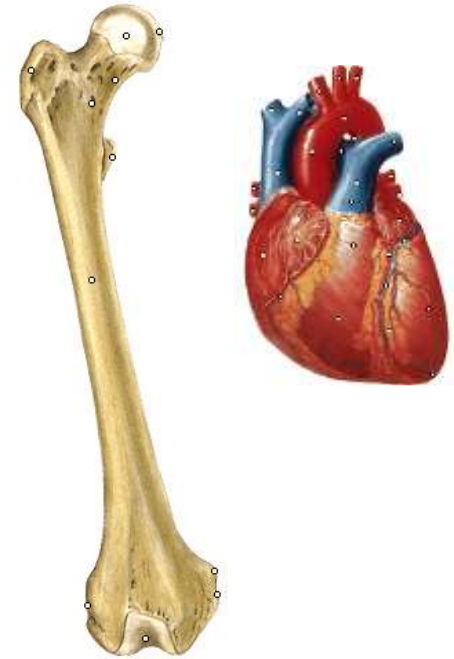2- Les branches d'anatomie

1 - Anatomie descriptive ou explicative:

étude analytique de la morphologie des organes séparés (forme, dimensions, poids, couleur, consistance, constitution, structure interne...). C'est l'étude de base en anatomie.

2-Anatomie topographique ou régionale:

Étude de la situation et des rapports des organes entre eux d'une même région anatomique. C'est l'étude de base de la chirurgie.



Branches de l'anatomie

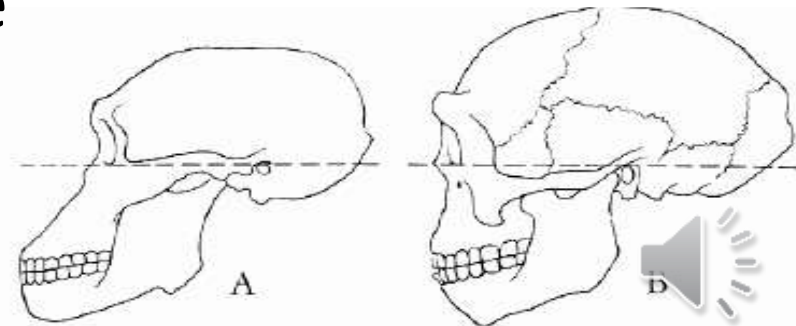
3- Anatomie de surface ou artistique

Étude des formes extérieures du corps humain. Elle est destinée aux sculpteurs, graveurs et peintres.



4-Anatomie comparée:

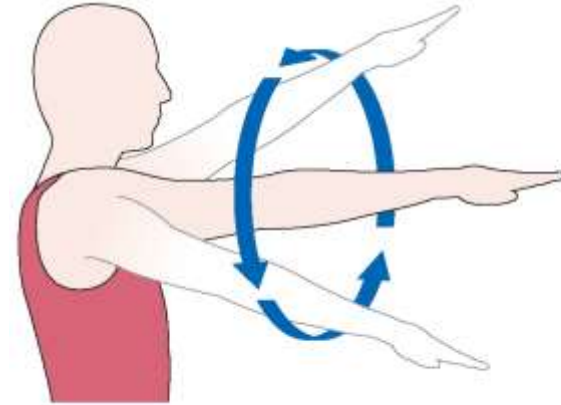
Étude des rapports existant entre les structures homologues de tous les animaux y compris l'Homme, soit entre individu(ontogénèse) ou entre espèce (phylogenèse).



Branches d'anatomie

5- Anatomie fonctionnelle :

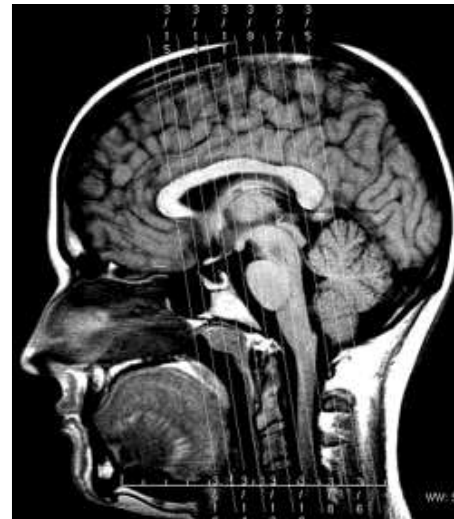
Étudie les relations entre la morphologie et les rapports des organes et leur fonctions



Circumduction

6- Anatomie radiologique :

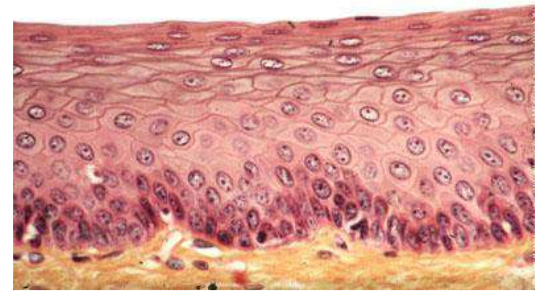
Étude de la morphologie à l'aide des techniques de l'imagerie (radio, TDM, IRM, scintigraphie..)



Branches d'anatomie

7-Anatomie microscopique ou structurale:

Étude microscopique de la structure des cellules (cytologie) et des tissus (histologie). elle est étudiée avec une loupe, un microscope, ...



8- Anatomie du développement

Étude des transformations morphologiques de l'organisme depuis la fécondation jusqu'à l'âge adulte.



3 .NOMENCLATURE ANATOMIQUE :

Pour un consensus universel du langage anatomique, en 1955 à l'occasion du 6^{ème} congrès fédéral d'anatomie de Paris, et il y a été décidé l'adoption d'une terminologie latine et internationale ou **Nomina Anatomica** (N.A)

Cette nomenclature se rapporte à une position bien définie du corps humain, où on distingue 3 axes, qui permettent de définir 3 plans, et des repères qui désignent la direction des mouvements.

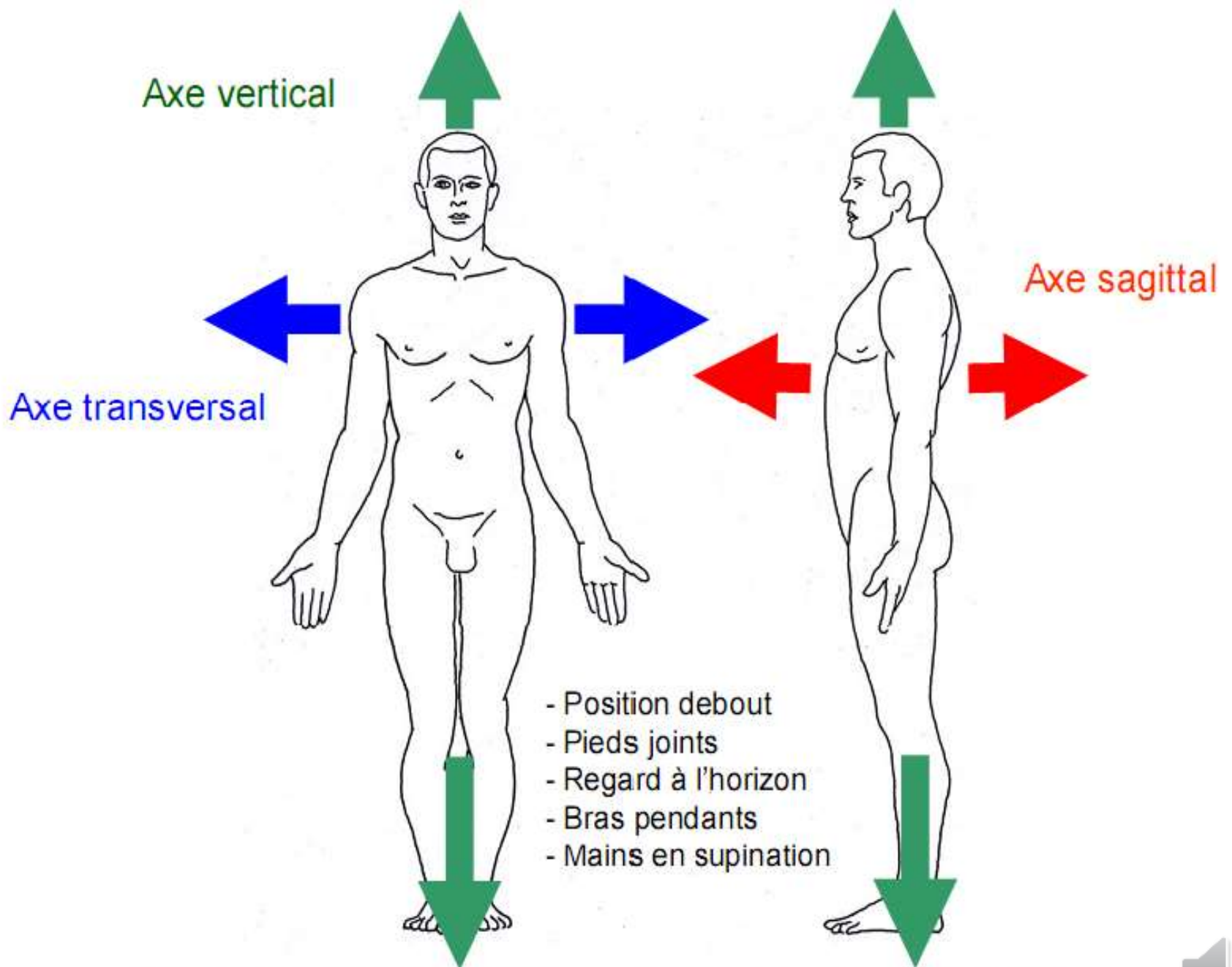


4.POSITION ANATOMIQUE DE REFERENCE:

La description anatomique se fait par rapport à une position anatomique de référence :

- Sujet vivant et debout.
- Regard horizontal vers l'avant.
- Membres supérieurs pendus le long du corps.
- Paumes des mains tournées vers l'avant. (en supination).
- pieds posés sur le sol, joints et parallèles.





Position anatomique et axes de référence



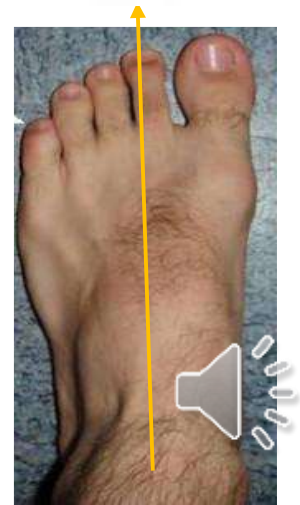
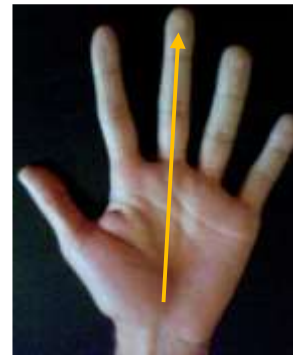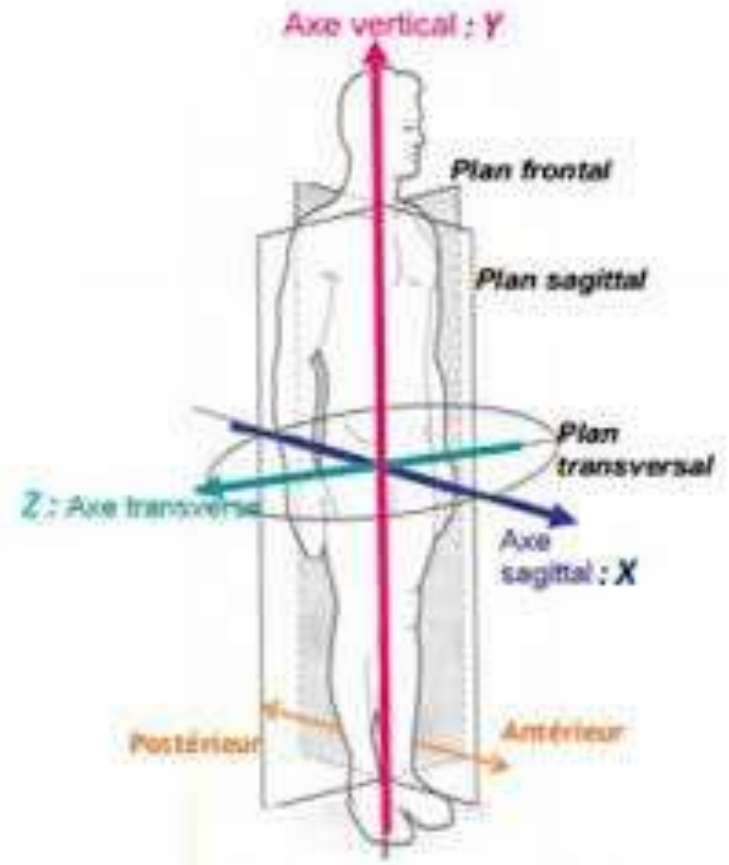
Axes anatomiques de référence

Axe du corps : c'est la verticale joignant le point situé au sommet du crâne et qui passe par le centre de gravité du corps situé au niveau du pelvis.

Axe antéro-postérieur : horizontal, d'avant en arrière.

Axe de la main : axe longitudinal qui passe par le 3ème doigt.

Axe du pied : passe par le 2ème orteil.



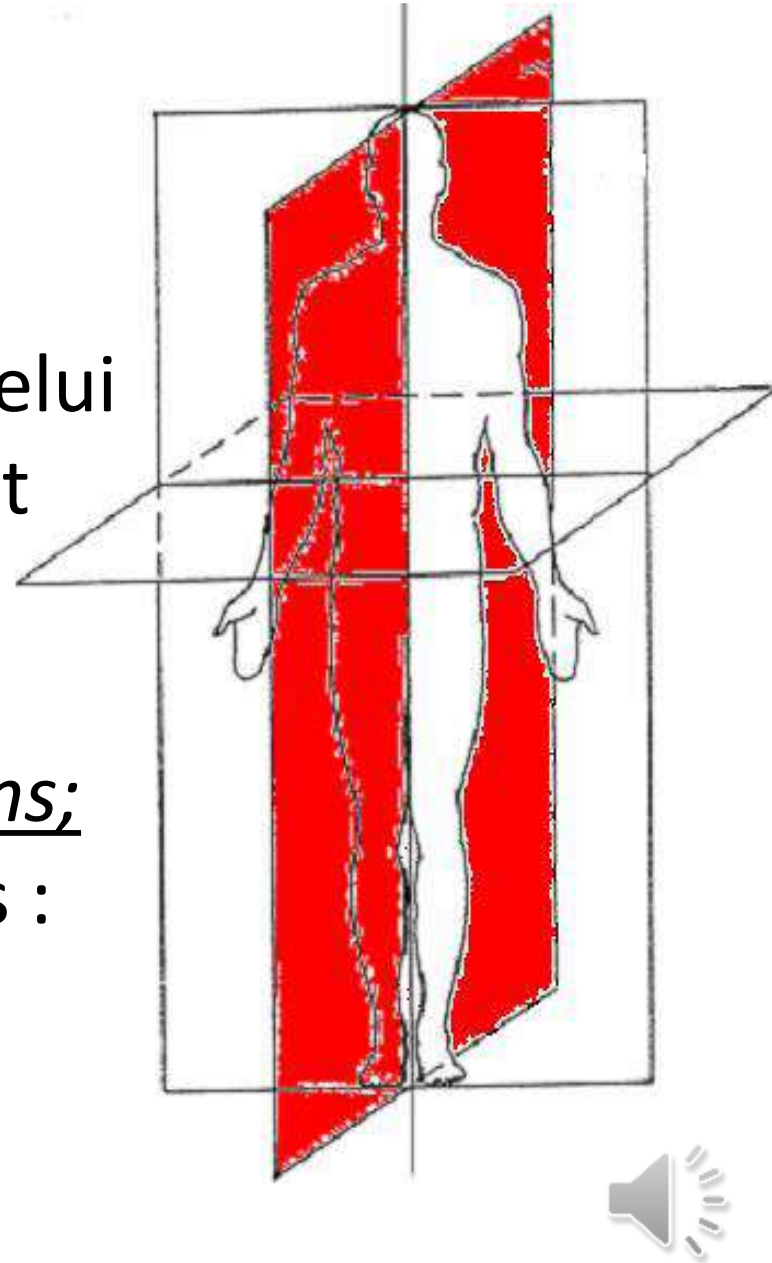
Plans de référence :

3 plans perpendiculaire

PLAN SAGITTAL : plan vertical, antéro-postérieur.

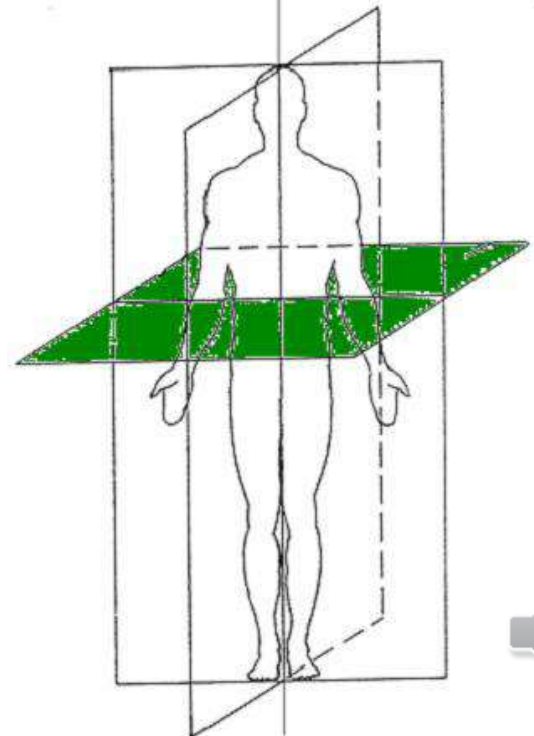
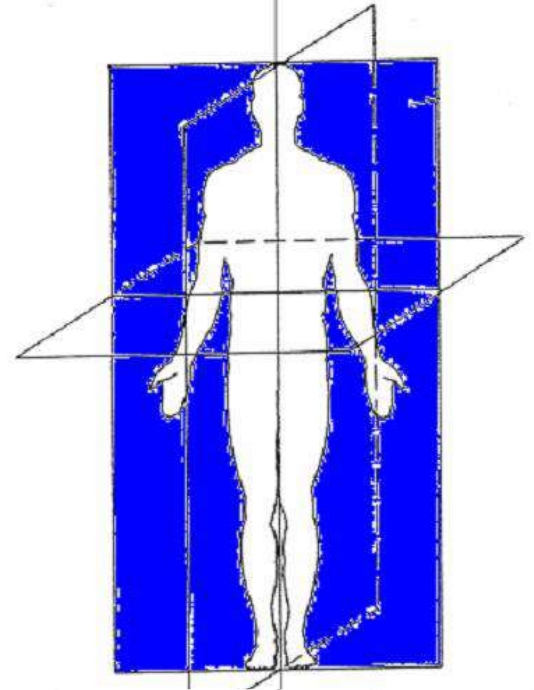
Le plan sagittal médian : c'est celui qui passe par la ligne médiane et divise le corps en 2 parties symétriques droite et gauche.

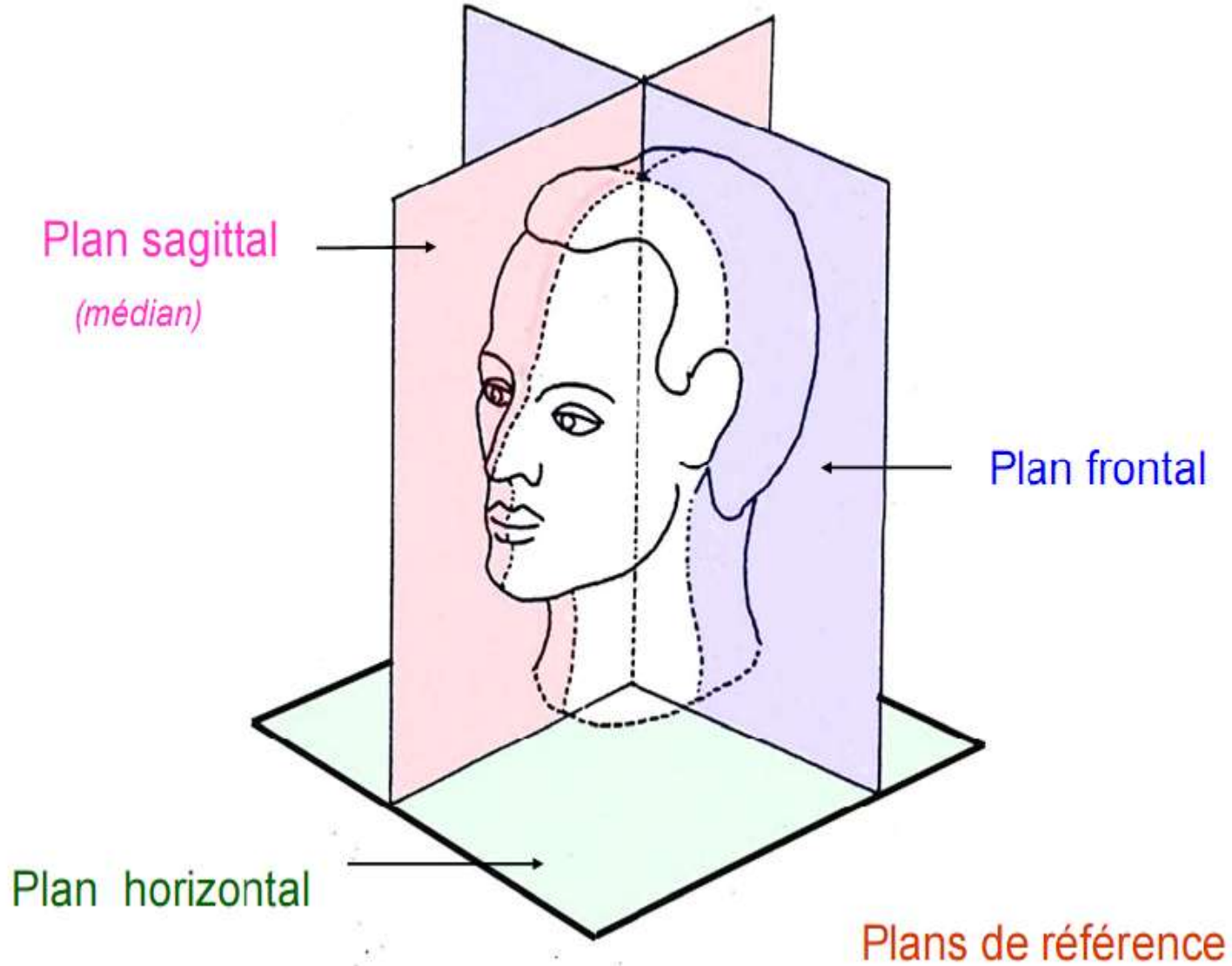
Les plans sagittaux paramédians; qui divisent le corps en 2 parties : interne (médiale) et externe (latérale).



- **PLAN FRONTAL** ou **CORONAL** : plan vertical parallèle au front qui divise le corps en 2 parties : antérieure et postérieure.

- **PLAN TRANSVERSAL** ou **AXIAL** : il est horizontal, parallèle au sol, qui divise le corps en 2 parties : supérieure et inférieure.

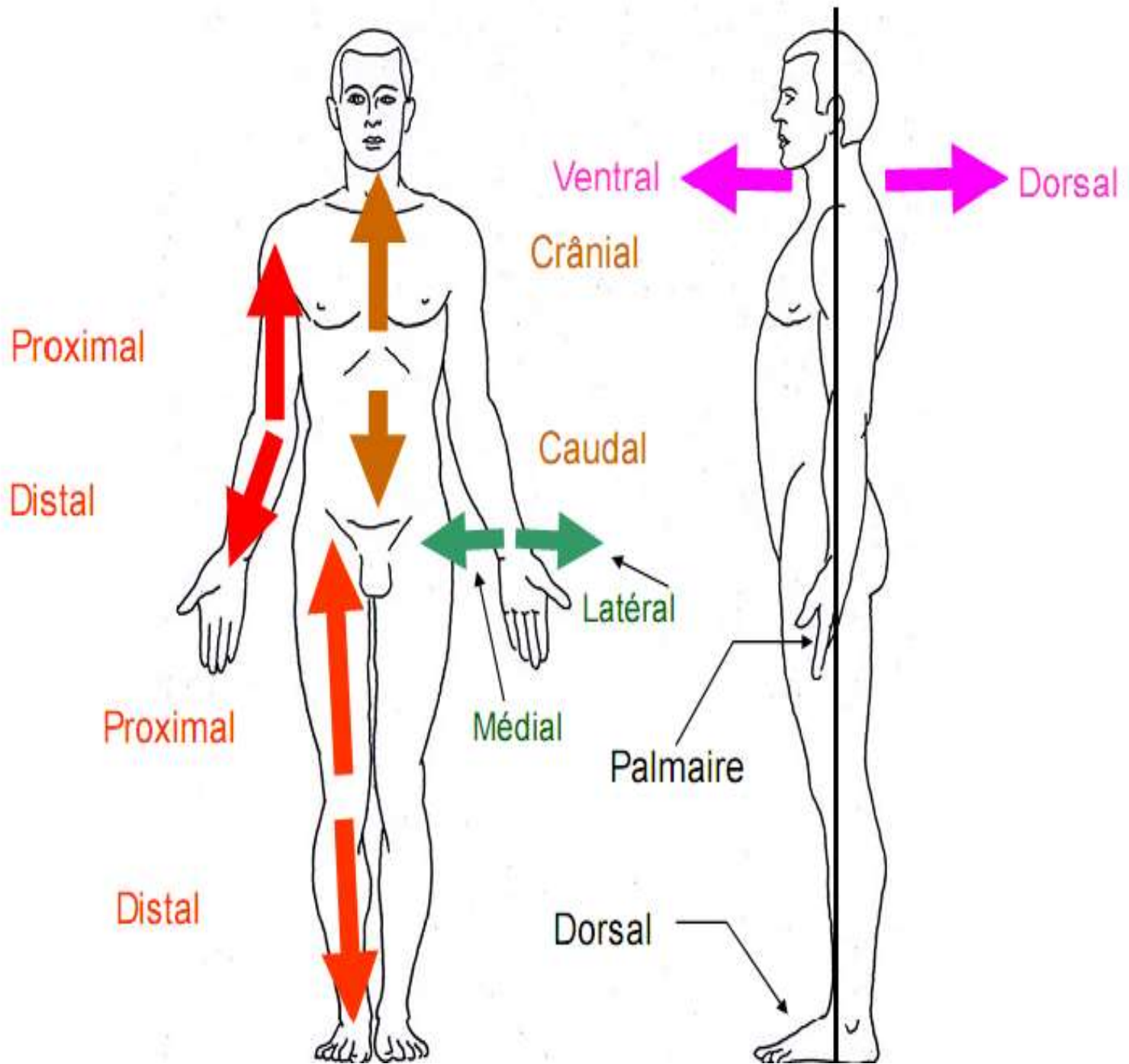




Termes de localisation et de direction :

- Médial : près du plan sagittal médian.
- Latéral : loin du plan sagittal médian.
- Supérieur ou crânial ou céphalique : proche de l'extrémité supérieure.
- Inférieur ou caudal : proche de l'extrémité inférieure.
- Proximal : proche de la racine du membre.
- Distal : loin de la racine du membre.
- Droit : plus proche de la droite.
- Gauche : plus proche de la gauche.
- Homo-latéraux: appartiennent au même côté.
- Contro-latéraux: appartiennent aux 2 côtés différents
- Antérieur ou ventral : situé près de la paroi antérieure.
- Postérieur ou dorsal : situé près de la paroi postérieure.
- Interne : regard l'intérieur d'une cavité ou d'un viscère.
- Externe : regard l'extérieur d'une cavité ou d'un viscère.
- Superficiel : proche de la surface.
- Profond : loin de la surface.





Organisation générale du corps humain:

La base de l'organisme humain est la cellule.

Les cellules s'assemblent pour former des tissus.

-- **Tissus**: association de cellules semblables

-- **organes**: ensemble de tissus différents regroupés pour remplir une fonction spécifique

-- **système**: ensemble d'organes comparables d'un point de vue morphologique et fonctionnel

-- **appareil**: organes différents mais interdépendants car orienté vers les mêmes fonctions



APPAREILS DE L'ORGANISME :

- **Appareil locomoteur** : regroupe le système osseux, articulaire et musculaire.
- **Appareil nerveux** : regroupe le système nerveux central, périphérique et végétatif.
- **Appareil sensoriel** : regroupe les cinq organes de sens (olfaction, vision, goût, toucher et ouïe ou audition).



- **Appareil digestif : regroupe le tube digestif et les glandes annexes.**
- **Appareil circulatoire : regroupe le cœur et les systèmes artériel, veineux et lymphatique.**
- **Appareil urinaire : regroupe les reins et les voies urinaires.**
- **Système endocrinien : regroupe les glandes endocrines.**
- **Appareil de la reproduction : regroupe les appareils génitaux masculin et féminin.**



Organisation topographique du corps humain

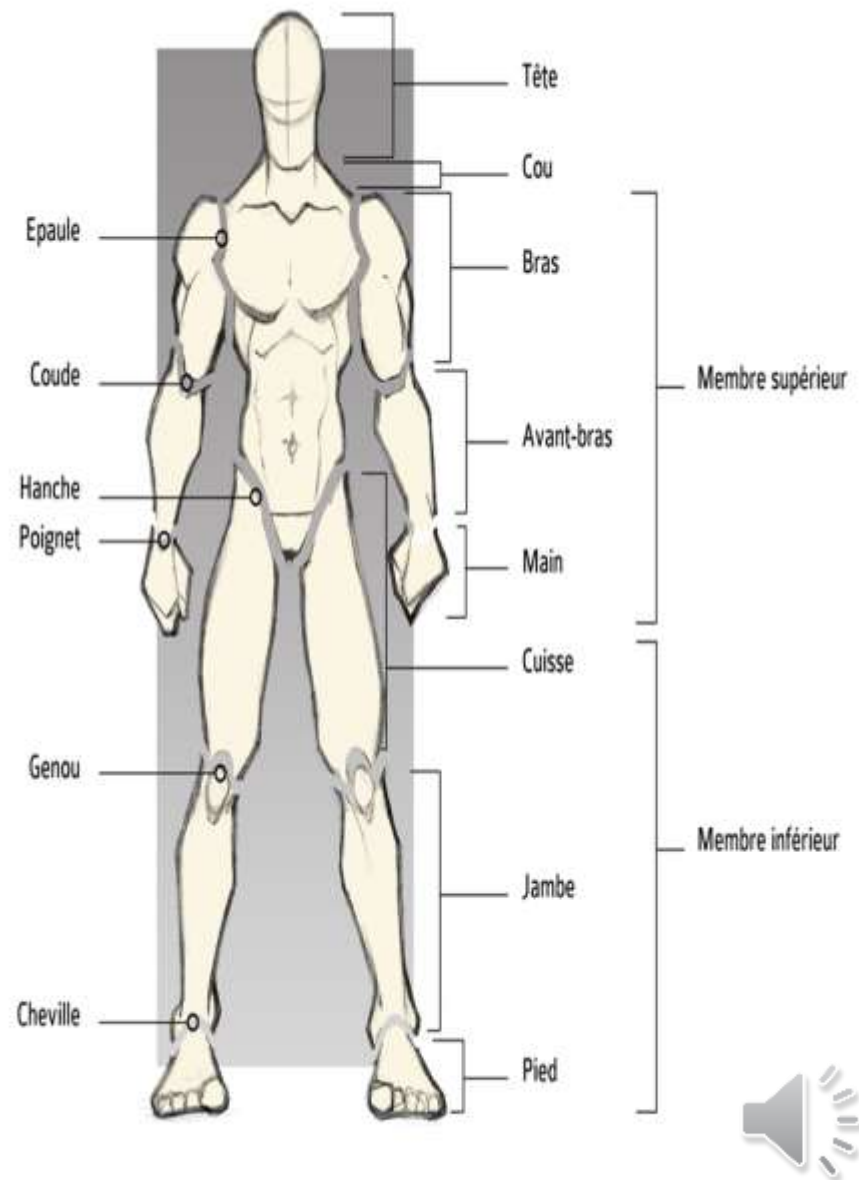
le corps est composé de quatre parties:

-- **la tête**: Contient les segments initiaux des appareils digestif et respiratoire, l'appareil sensoriel, et une grande partie du système nerveux.

-- **le cou**: Une région de passage pour des éléments viscéraux, vasculaires et nerveux.

-- **le tronc**: Cavité thoracique en haut et cavité abdominopelvienne en bas.

-- **les membres**: formés essentiellement par les os, articulations, muscles, vaisseaux et nerfs.



MERCI

