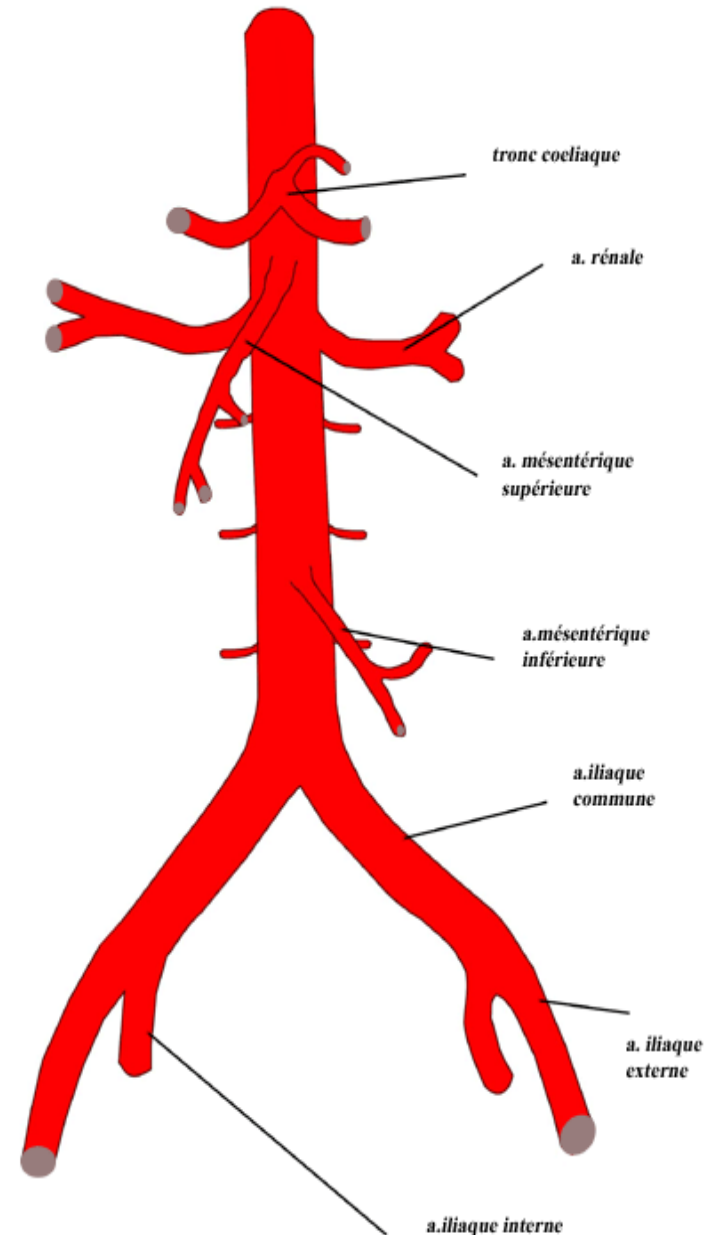


LA VASCULARISATION DU MEMBRE INFERIEUR

INTRODUCTION

L'aorte abdominale se termine en regard de L4 par bifurcation en artères iliaques communes : droite et gauche

L'artère iliaque commune elle constitue un tronc de passage naissant de la bifurcation c'est un vaisseau dépourvu de collatérale notable - elle se divise au niveau des articulations sacro-iliaques en : iliaque interne, et iliaque externe

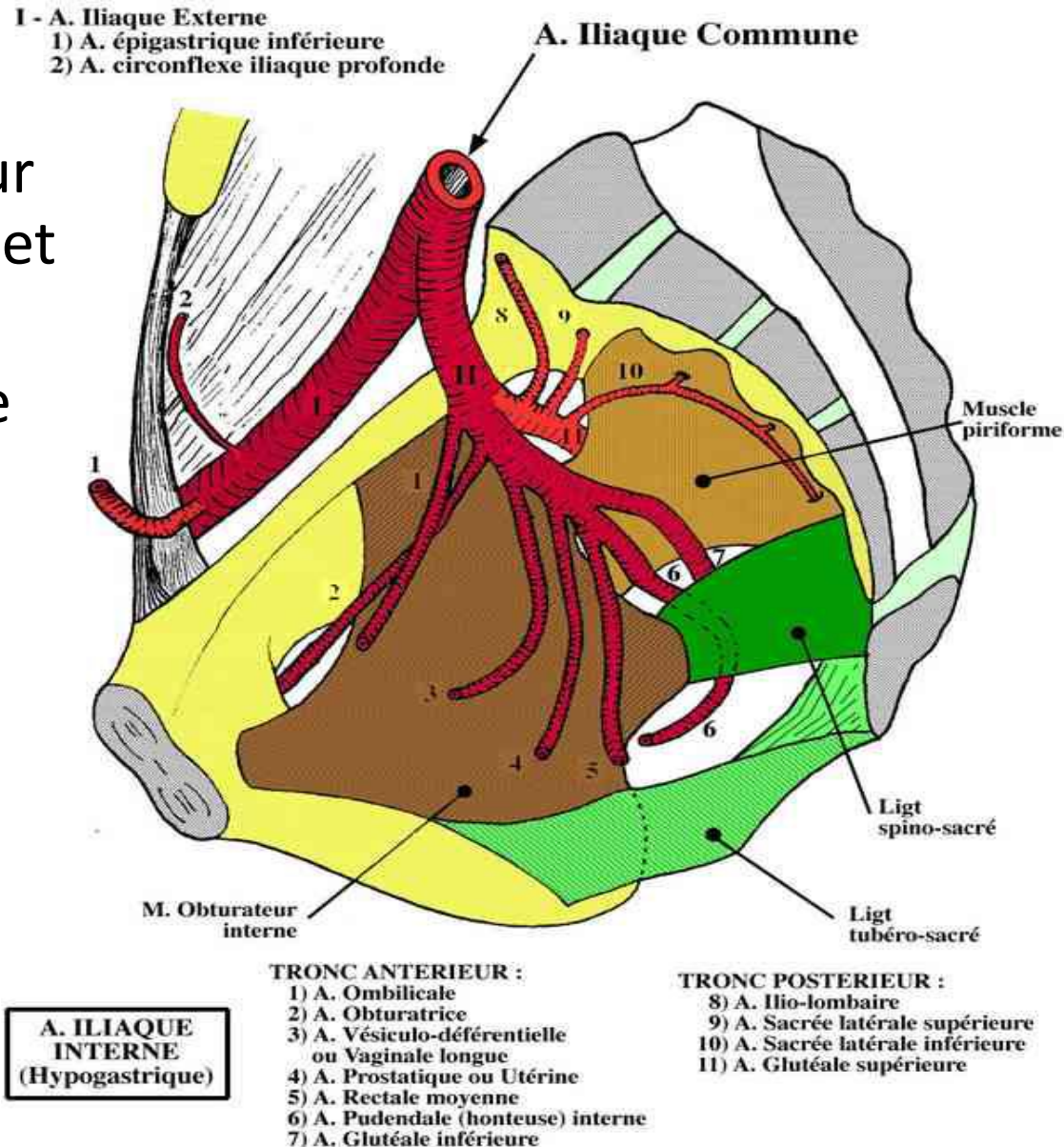


Aorte abdominale et ses branches

artère iliaque interne :

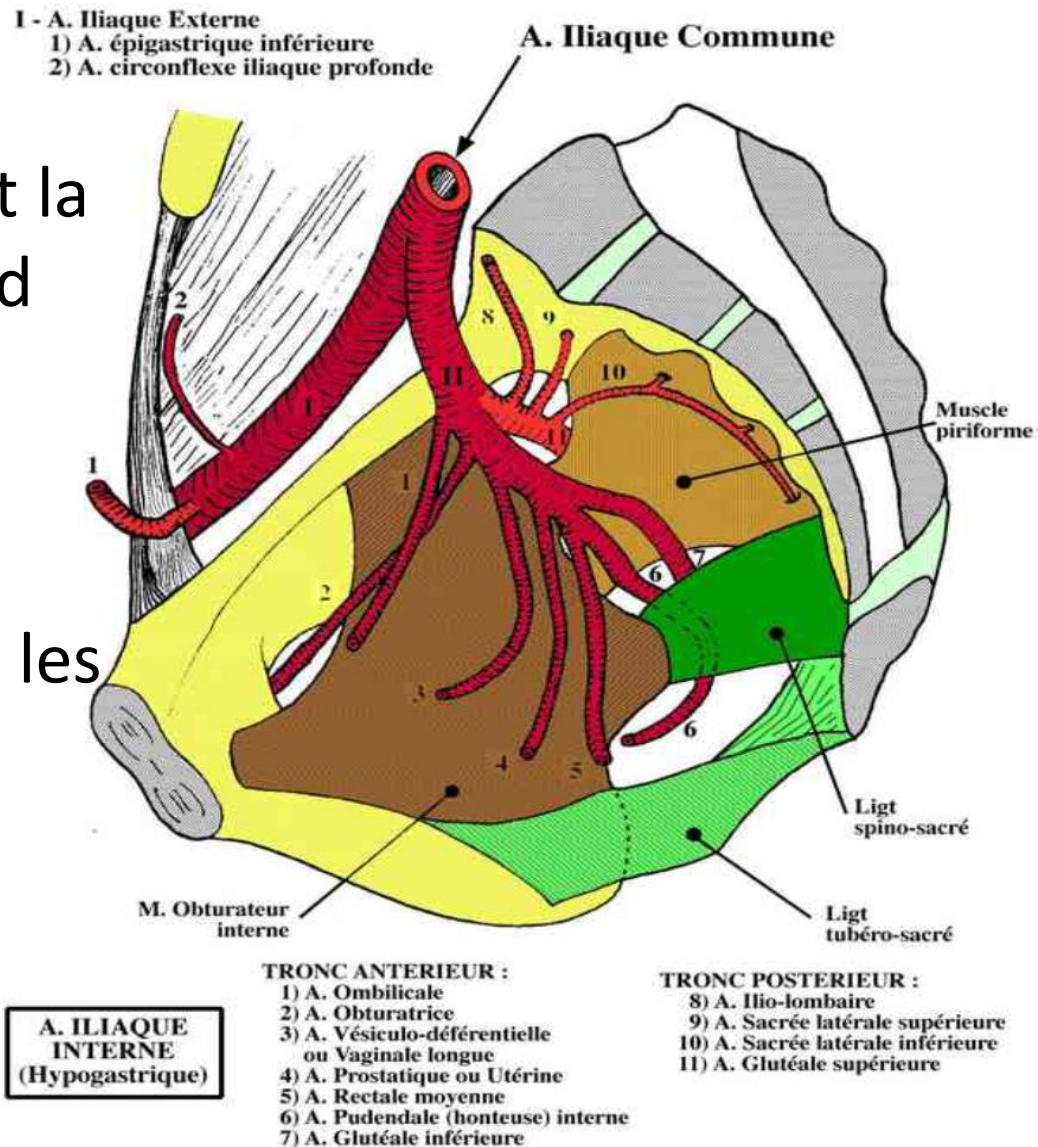
(hypogastrique) qui donne des branches viscérale pour les organes du petit bassin et des branches pariétales :

- artère glutéale supérieure (fessière) gagne la région fessière par la grande échancrure sciatique
- artère glutéale inférieure (ischiatique)
- artère obturatrice
- artère pudendale (ou honteuse interne)



Artère iliaque externe: fait suite à l'artère iliaque commune dont elle poursuit la direction, chemine en regard de la ligne arquée pour atteindre l'anneau fémoral. Elle donne des collatérales pour la paroi abdominale et les organes génitaux externes:

- Artère iliaque profonde
- Artère épigastrique



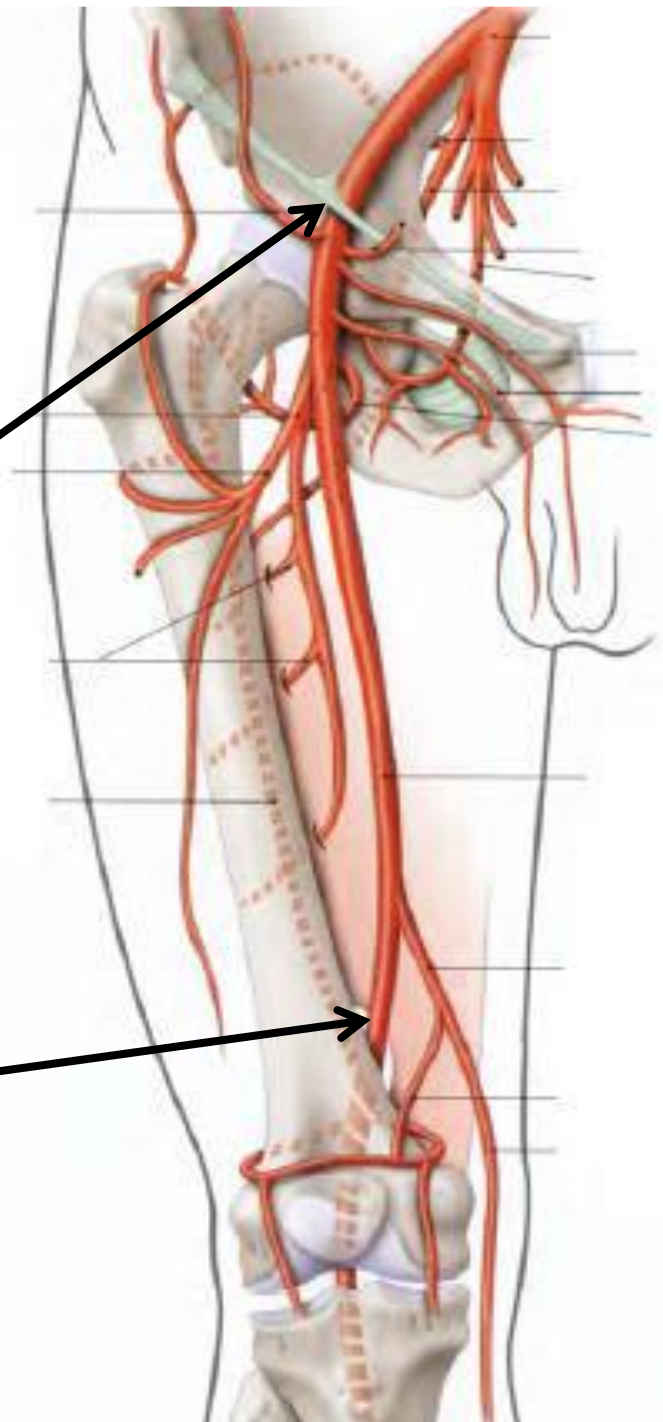
L'artère fémorale

Définition : 1^{er} segment de l'axe artériel du membre inférieur, artère principale de la cuisse, elle est située à la partie antéro-médiale de la cuisse.

Origine : elle succède à l'artère iliaque externe au milieu de l'arcade fémorale (ligament inguinal)

Trajet : traverse d'abord le trigone fémoral (superficielle), puis descend dans le canal des adducteur (profonde)

Terminaison : Se termine dans l'hiatus (anneau) du muscle grand adducteur où elle devient artère poplitée



L'artère fémorale

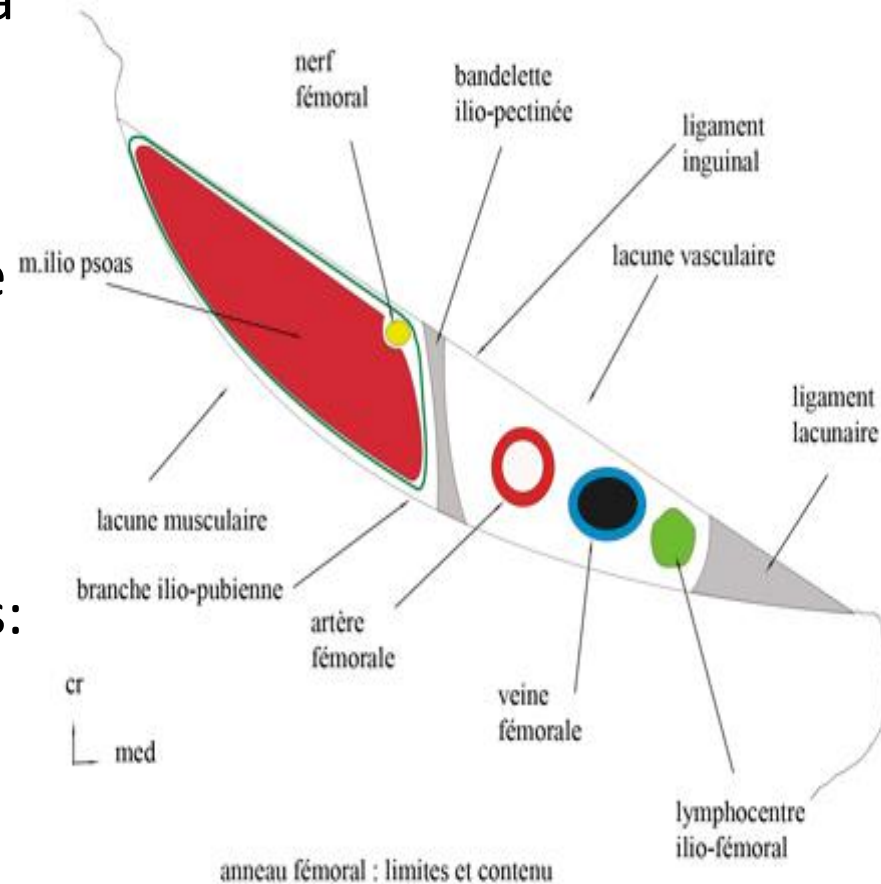
Rapports :

À l'origine : l'artère fémorale traverse la lacune vasculaire de l'*anneau crural* (fémoral) qui est limité par :

- en AR, le bord antérieur de l'os coxal
- En AV , le ligament inguinal tendu de l'épine iliaque antéro-supérieur vers l'épine du pubis
- En dedans , le ligament lacunaire

L'anneau crural est divisé par la bandelette ilio-pectinée en deux lacunes:

- Lacune musculaire: latéral, livre passage au muscle ilio-psoas et le nerf fémoral
- lacune vasculaire : de dehors en dedans l'artère fémorale, la veine fémorale et les ganglions lymphatiques



L'artère fémorale

Rapports :

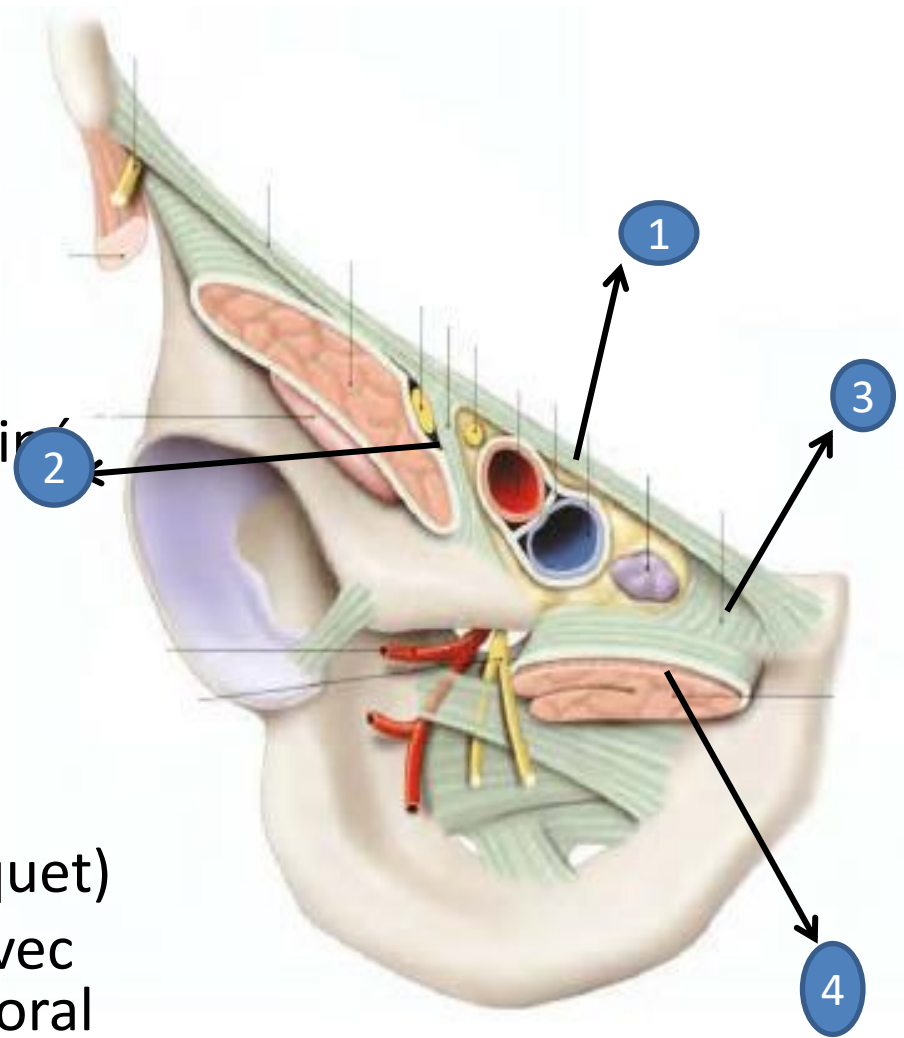
Dans la lacune vasculaire : l'artère fémorale est contenu avec la veine fémorale dans une gaine vasculaire

1- rapports pariétaux:

- En avant, le ligt inguinal(1)
- En dehors , la bandelette ilio-pectinée (2)
- En dedans, le ligt lacunaire (3)
- En arrière, le muscle pectiné (4)

2- rapports vasculo-nerveux:

- En dedans la veine fémorale et le ganglion lymphatique (gg de Cloquet)
- En dehors, la lacune musculaire avec le muscle ilio-psoas et le nerf fémoral



L'artère fémorale

Rapports :

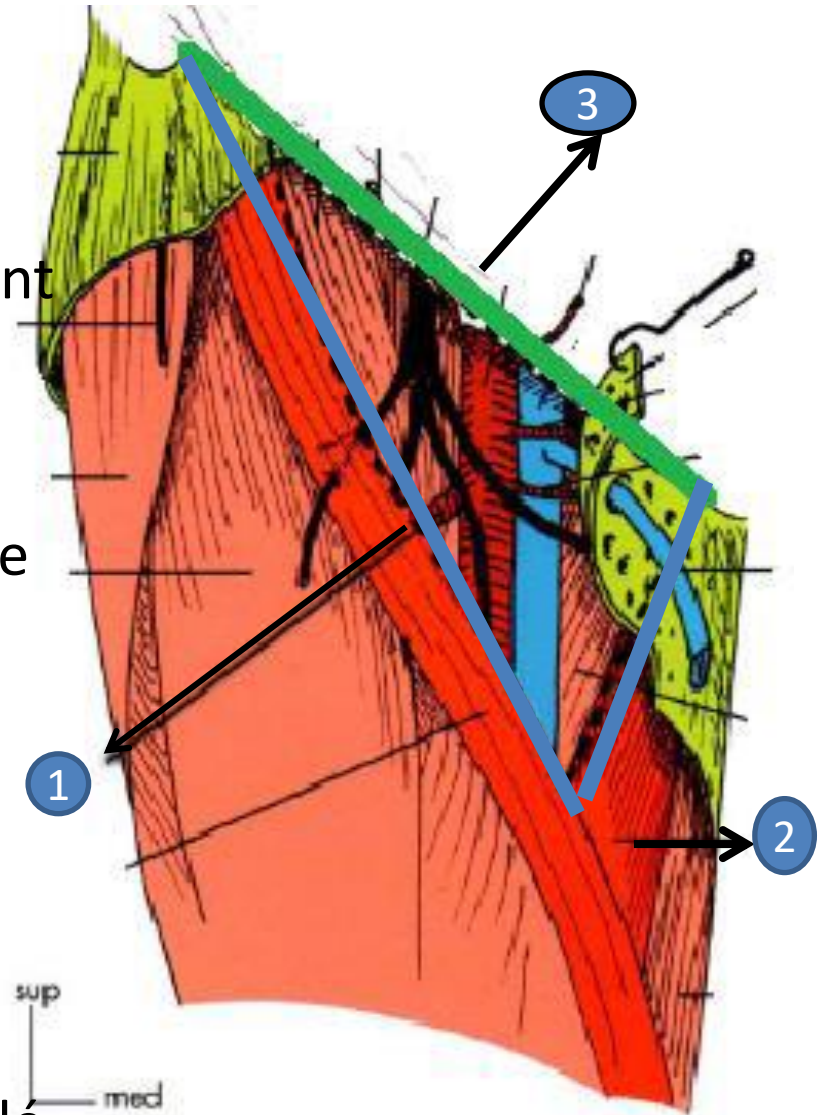
trigone fémoral (Triangle de Scarpa) :

La région inguino-crurale comprend toutes les parties molles situées en avant de

l'articulation coxo-fémorale.

Elle est divisée par le sartorius en deux parties, le trigone fémoral est le triangle médial, il est limité par :

- En dehors, le muscle sartorius (1)
- En dedans, le muscle long adducteur (2)
- En haut, le ligament inguinal (3)
- En AR le plancher formé par l'ilio-psoas et le m. pectiné
- En AV le toit formé par le fascia criblé (cribriformis) ou le feuillet superficiel du fascia lata



vue ant. du trigone fémoral

Medial

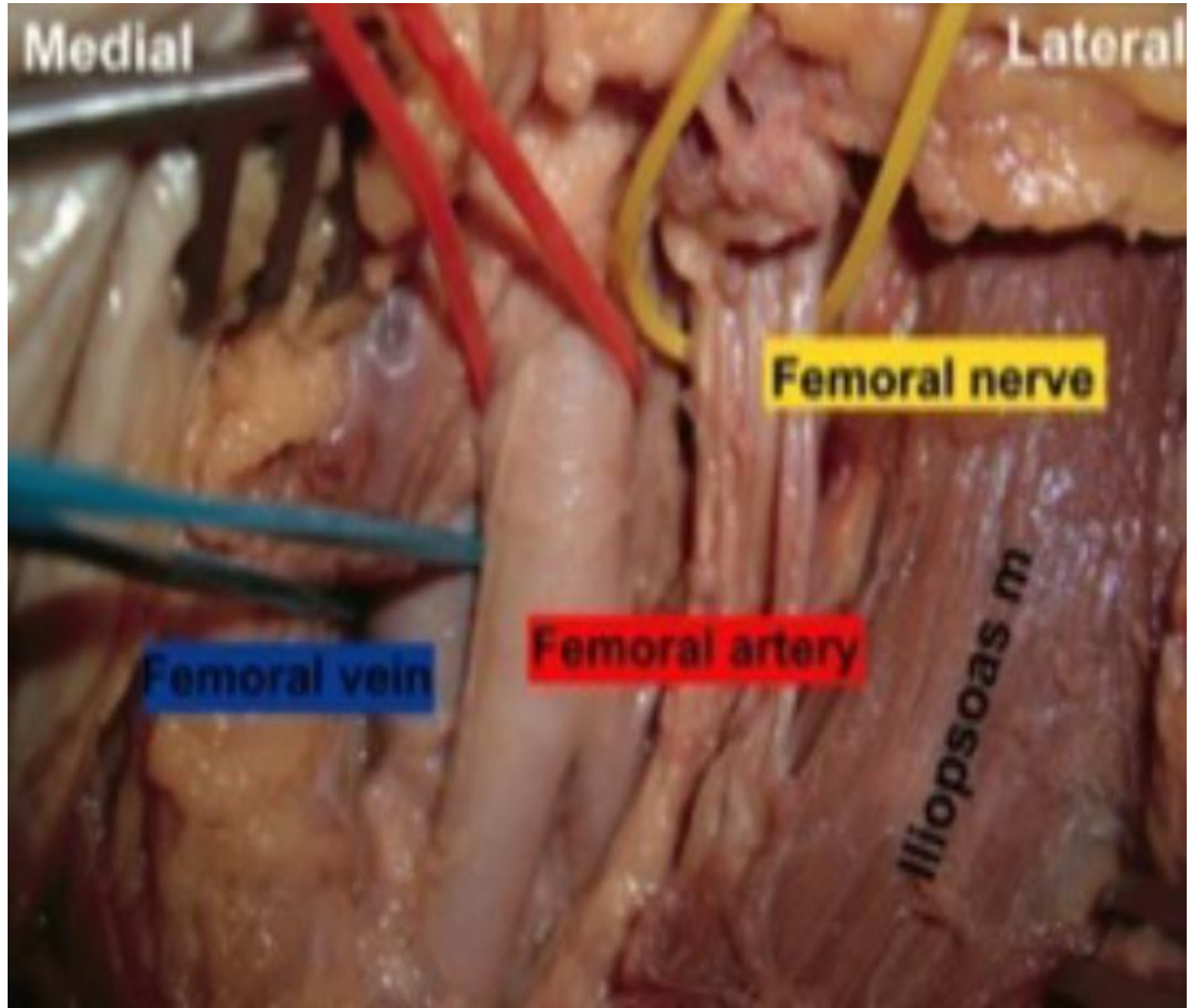
Lateral

Femoral nerve

Femoral artery

Femoral vein

Iliopsoas m



L'artère fémorale

Rapports :

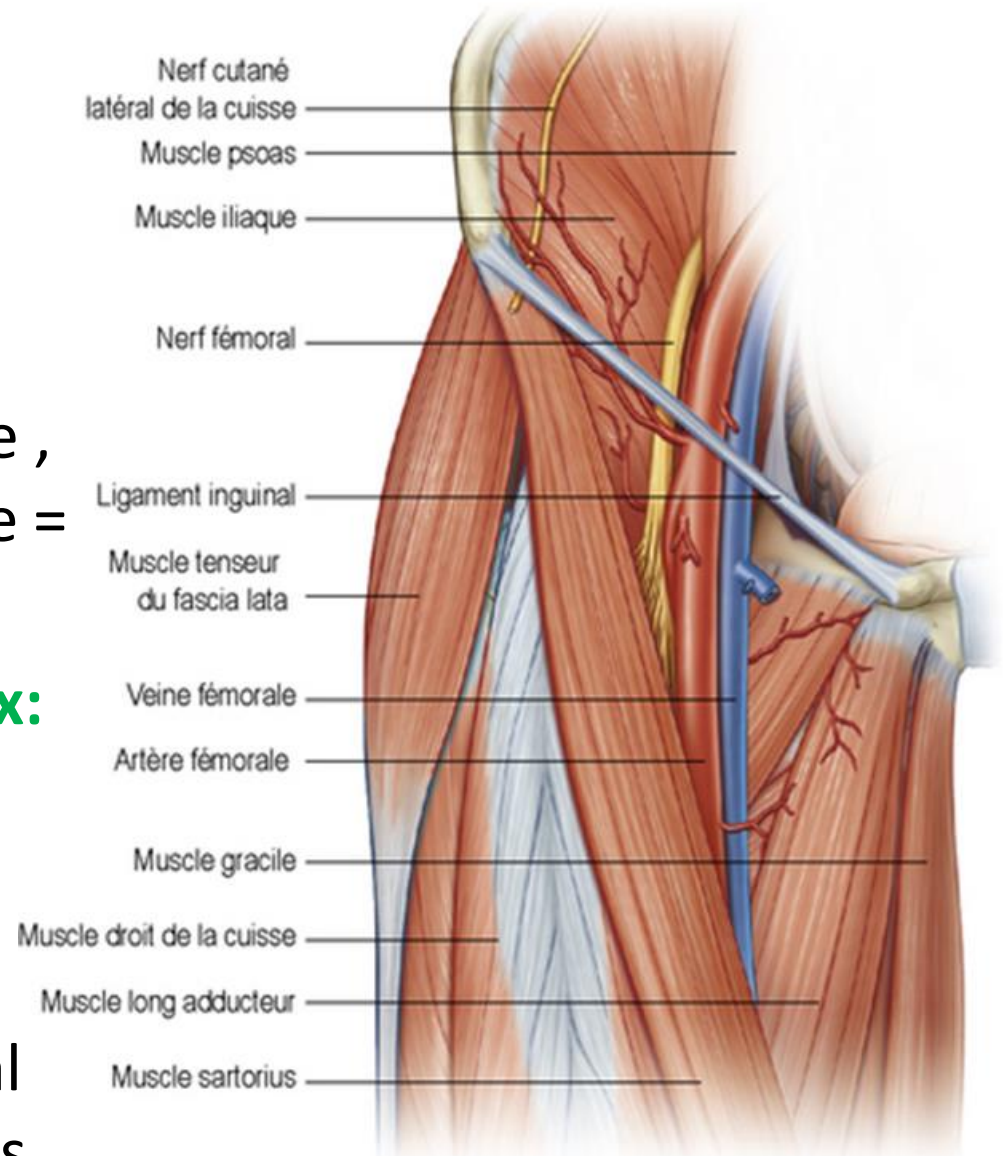
Dans le trigone fémoral

1- rapports pariétaux :

Ce sont les limites du trigone ,
donc l'artère est superficielle =
le pouls fémoral

2- rapports vasculo- nerveux:

- En dedans , la veine fémorale et les ganglions lymphatiques
- En dehors , le nerf fémoral et ses branches terminales



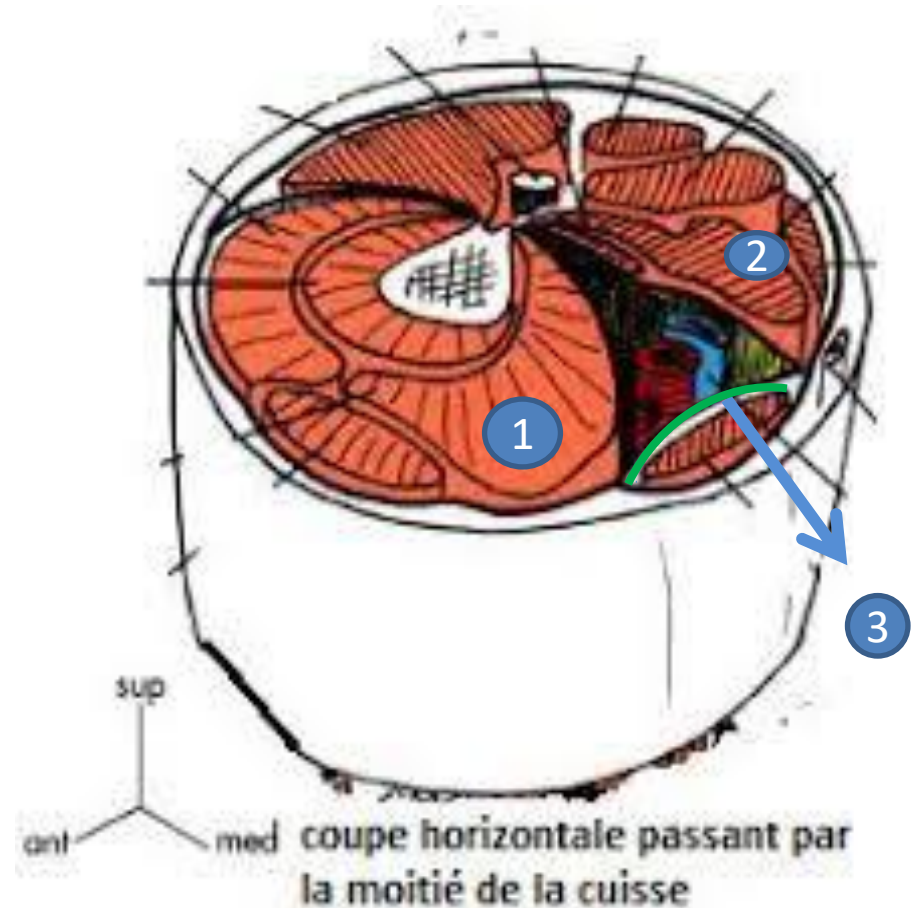
L'artère fémorale

Rapports :

Le canal des adducteurs ou canal de HUNTER:

limité par

- En AV , le vaste médial (1)
- En AR , les muscles adducteurs (2)
- En dedans , le fascia subsartorial (3): lame fibreuse tendu entre le vaste médiale et le grand adducteur



L'artère fémorale

Rapports :

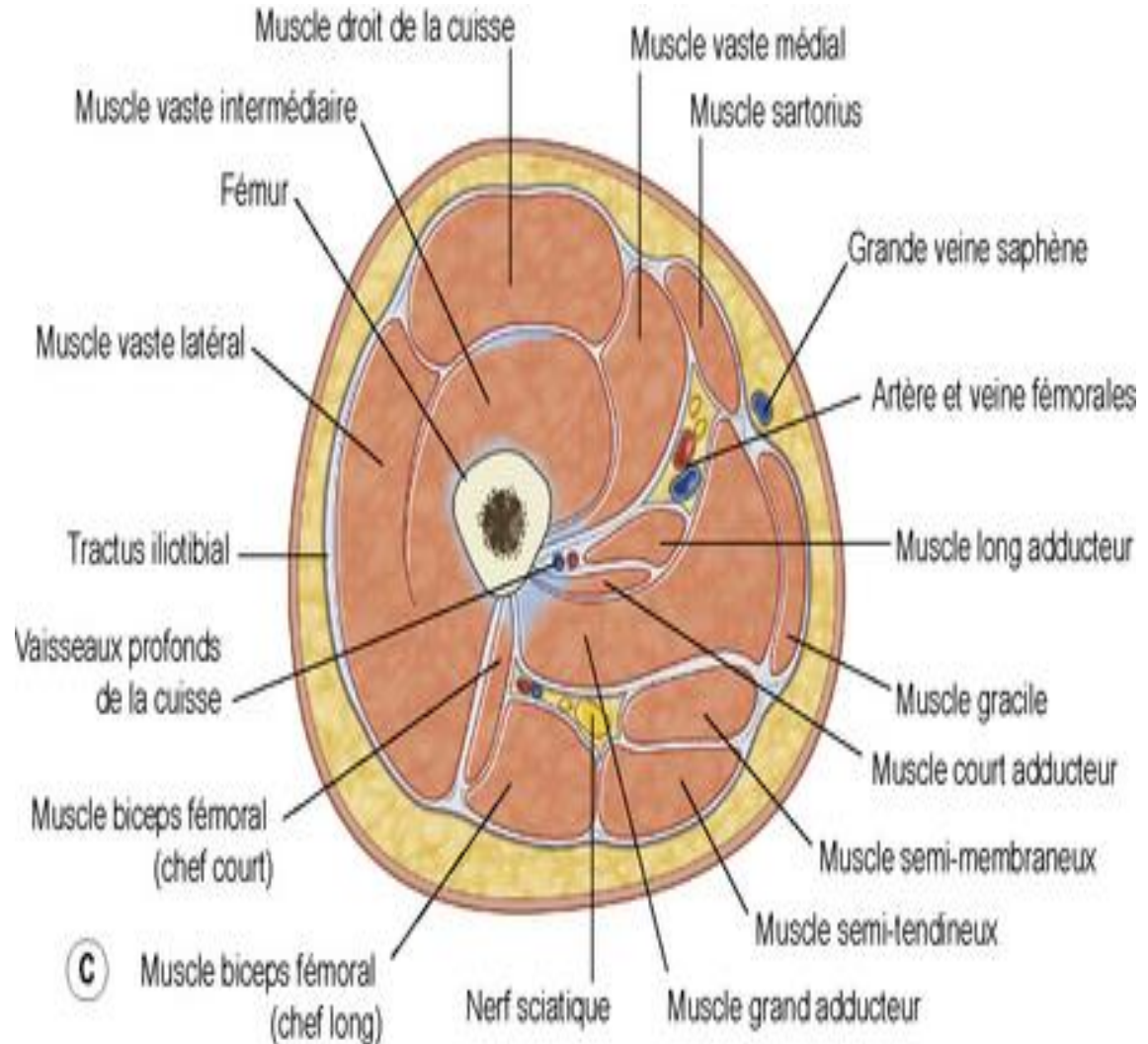
Dans le canal des adducteur

1- rapports pariétaux :

Ce sont les limites du canal

2- rapports vasculo-nerveux:

La veine fémorale est en AR et le nerf saphène est en AV



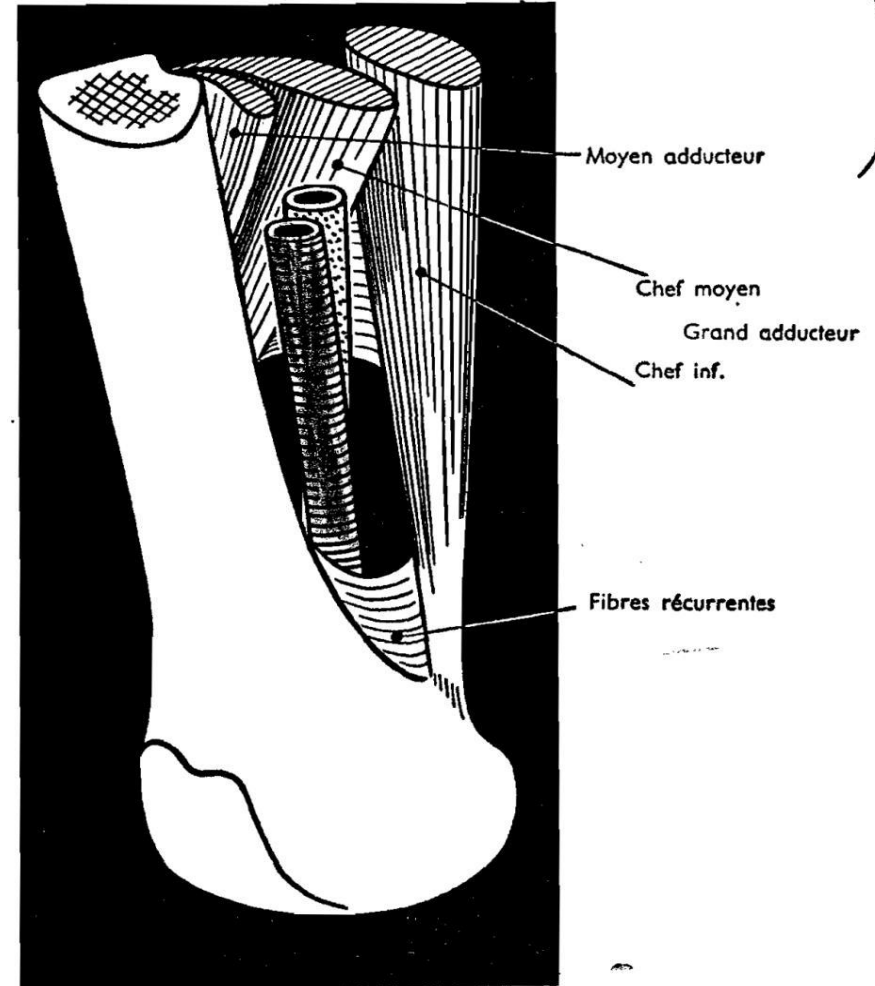
L'artère fémorale

Rapports :

Hiatus du grand adducteur :

Il est limité par les faisceaux moyen et inférieur du grand adducteur, la veine fémorale est en AR et en dehors de l'artère

● RAPPORTS A LA TERMINAISON : ANNEAU DU III^e ADDUCTEUR ●



(Vue antéro-interne)

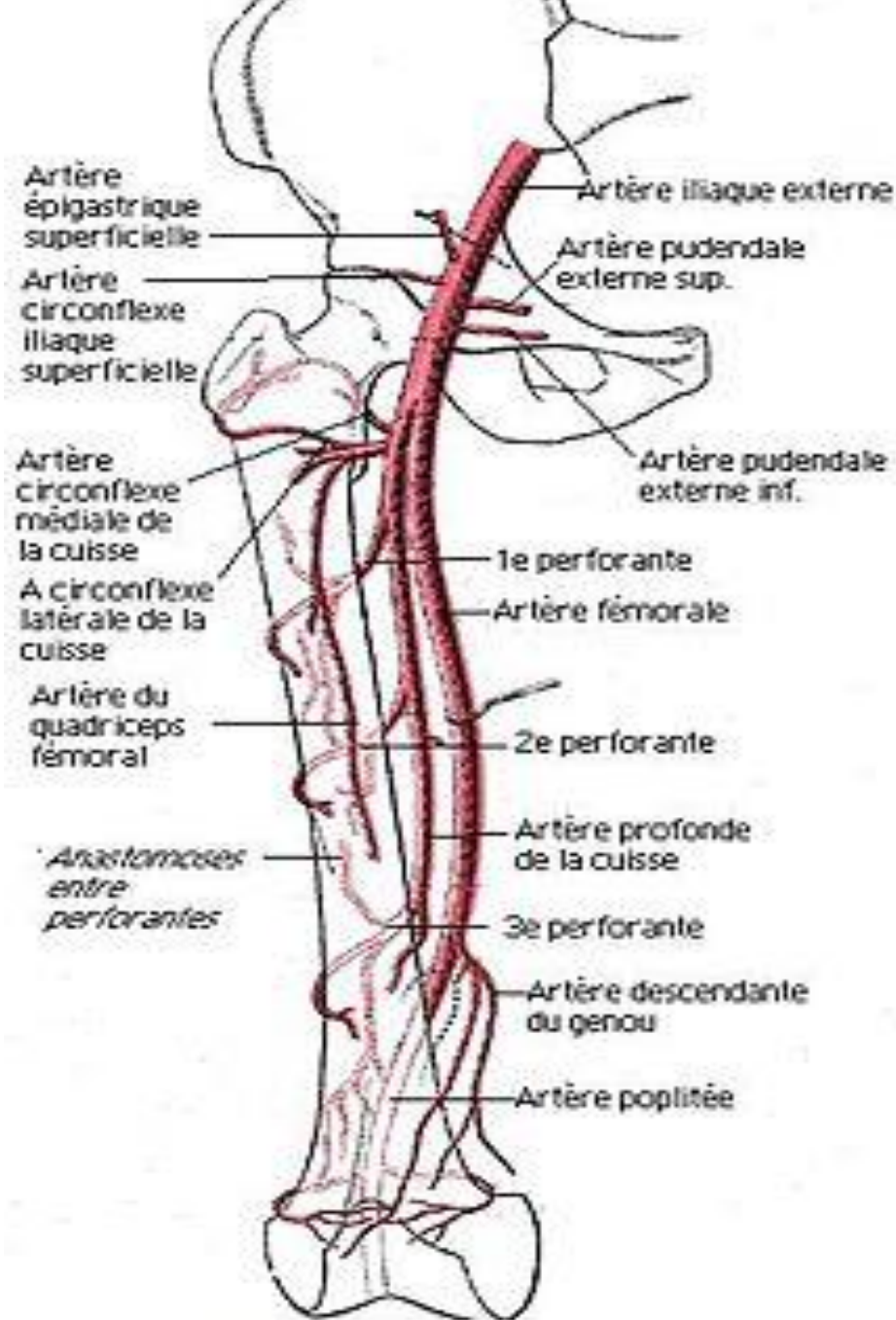
L'artère fémorale

Branches collatérales :

- Artère épigastrique superficielle
- Artère circonflexe iliaque superficielle
- Artères pudendales (honteuse) externes supérieure et inférieure

Ces 4 branches vont traversés le fascia criblé et vascularisent la paroi abdominale et aux organes génitaux externes

- **Artère fémorale profonde+++**
- Artère descendante du genou qui se divise en deux branches : profonde articulaire ,et superficielle satellite du nerf saphène



Artères de la cuisse

L'artère fémorale

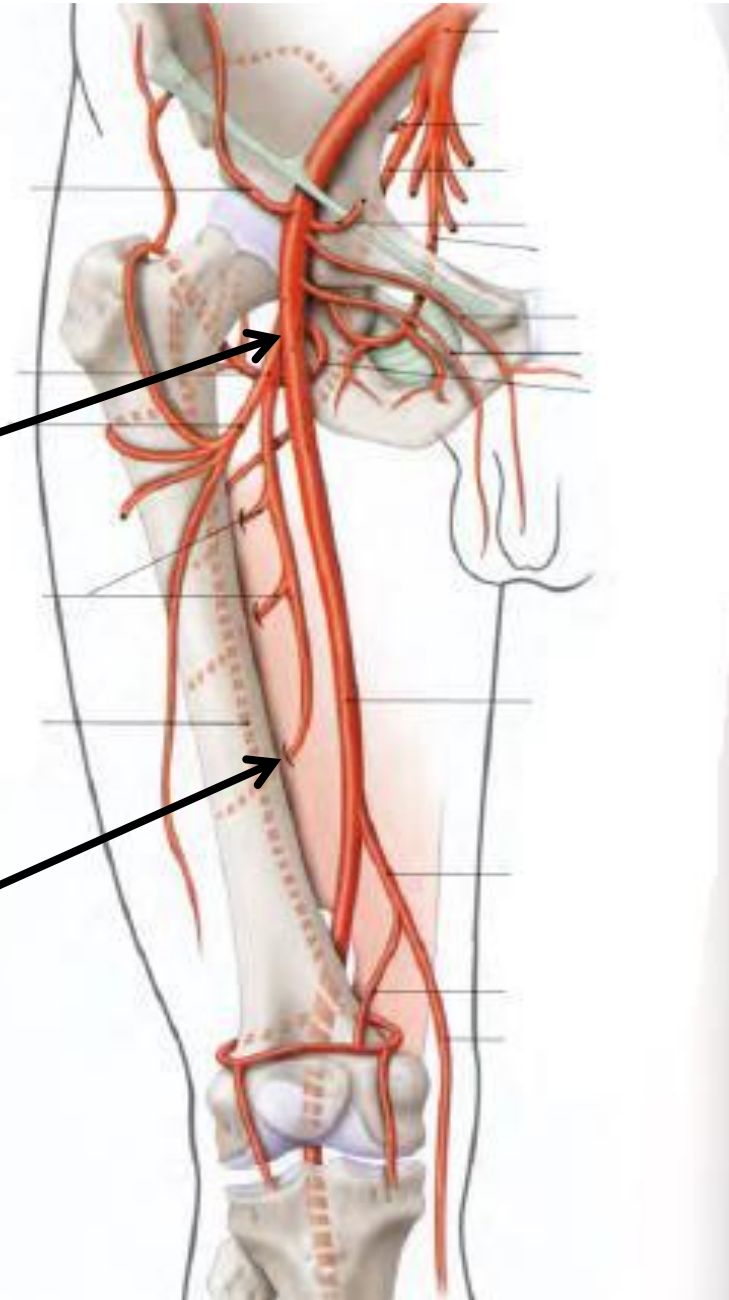
l'artère fémorale profonde :

la plus volumineuse, elle assure la vascularisation de la cuisse

Origine : la face post de l'artère fémorale, à 4cm au dessous du ligt inguinale

Trajet : elle descend en AR de l'artère fémorale, entre le long adducteur en AV et le court et le grand adducteur en AR

Terminaison : elle se termine en perforant le grand adducteur au dessus de l'hiatus du grand adducteur



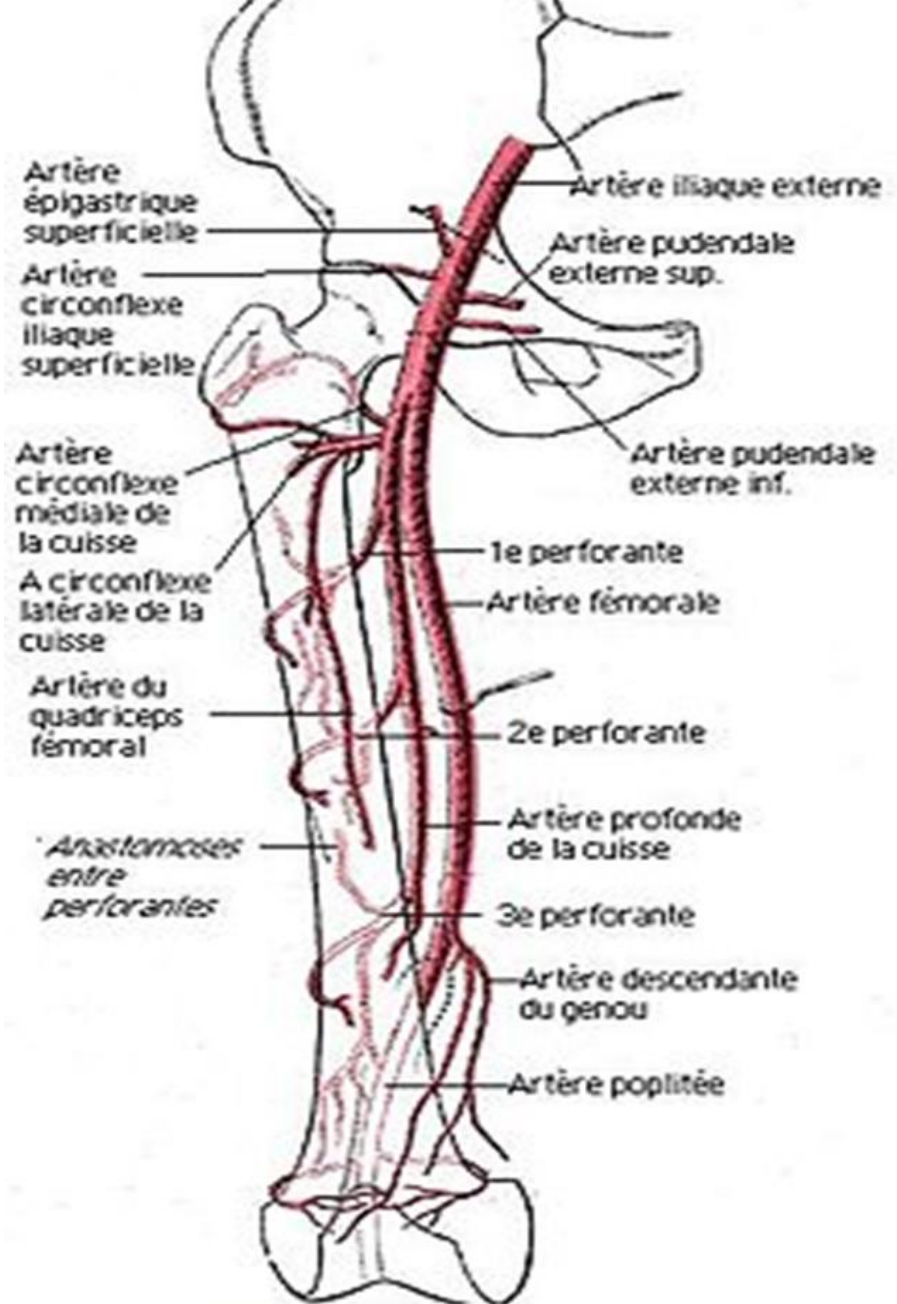
L'artère fémorale

L'artère fémorale profonde :

Branches collatérales :

- l'artère circonflexe médiale, ou postérieure
- L'artère circonflexe latérale, ou antérieure
- Les artères perforantes : au nombre de trois, 1^{er} 2^e et 3^e perforante ,perforent le grand adducteur pour se terminer dans la loge postérieur

la 4^e perforante est la terminaison de l'artère fémorale profonde



Artères de la cuisse

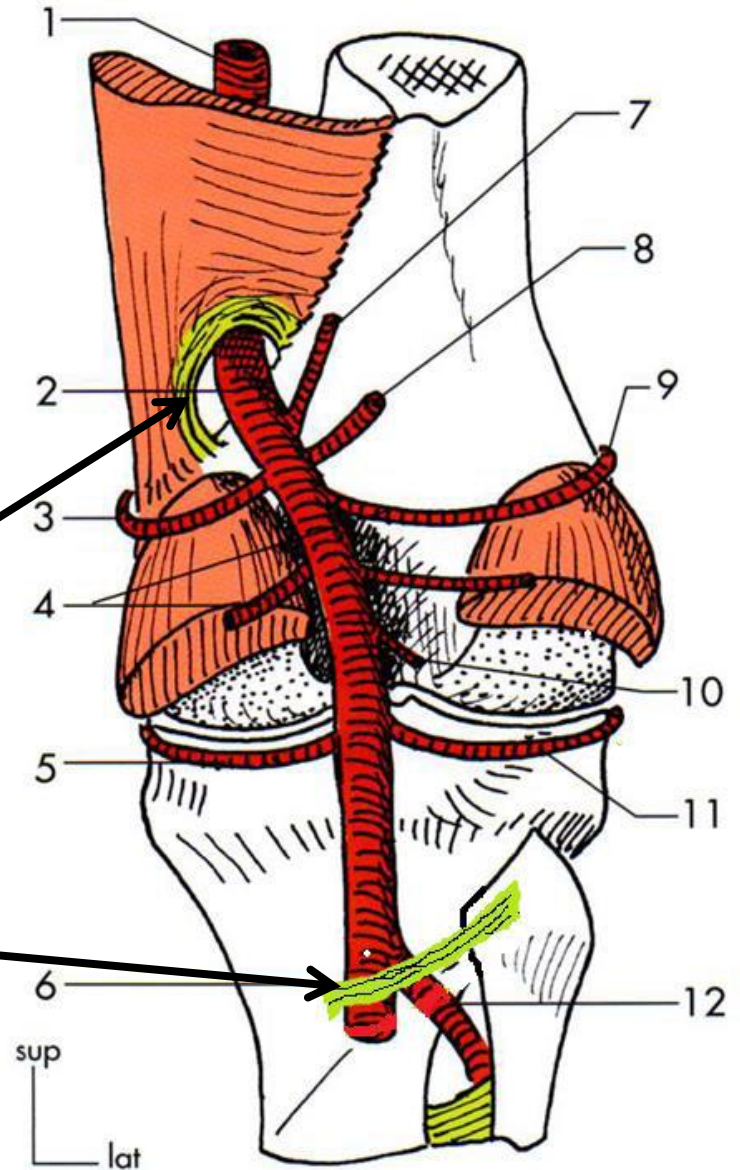
L'artère poplitée

Définition : 2^e segment de l'axe artériel du membre inférieur, c'est l'artère principale du genou fait suite à l'artère fémorale et se continue par les artères de la jambe

Origine : au niveau de l'hiatus du grand adducteur

Trajet : en AR du genou, elle traverse la fosse poplitée d'abord oblique en dehors puis verticale

Terminaison : au niveau de l'arcade fibreuse du m. soléaire, elle se termine en 2 branches : la tibiale antérieure et le tronc tibio-fibulaire



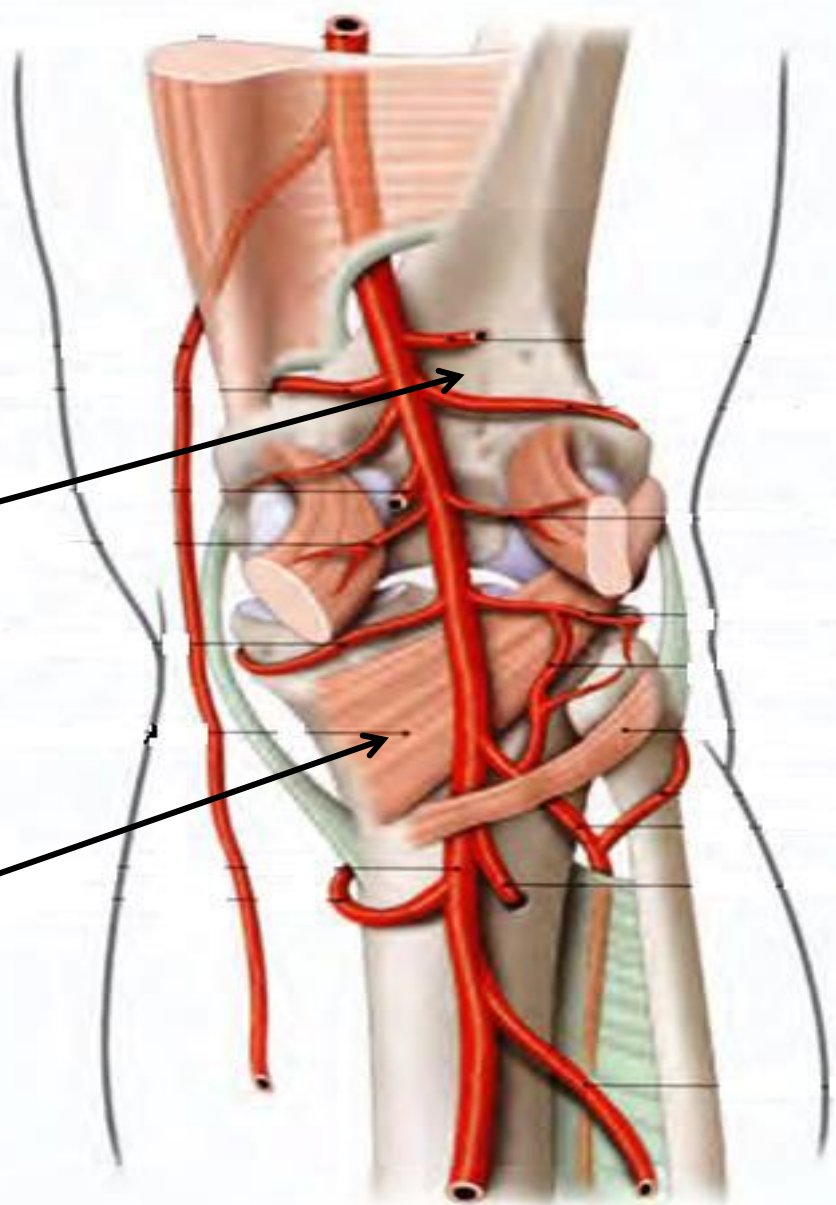
L'artère poplitée

Rapports :

1- rapports pariétaux :

En avant , et de haut en bas

- Surface poplitée du fémur
- Plan fibreux postérieur de l'articulation du genou
- Le muscle poplité



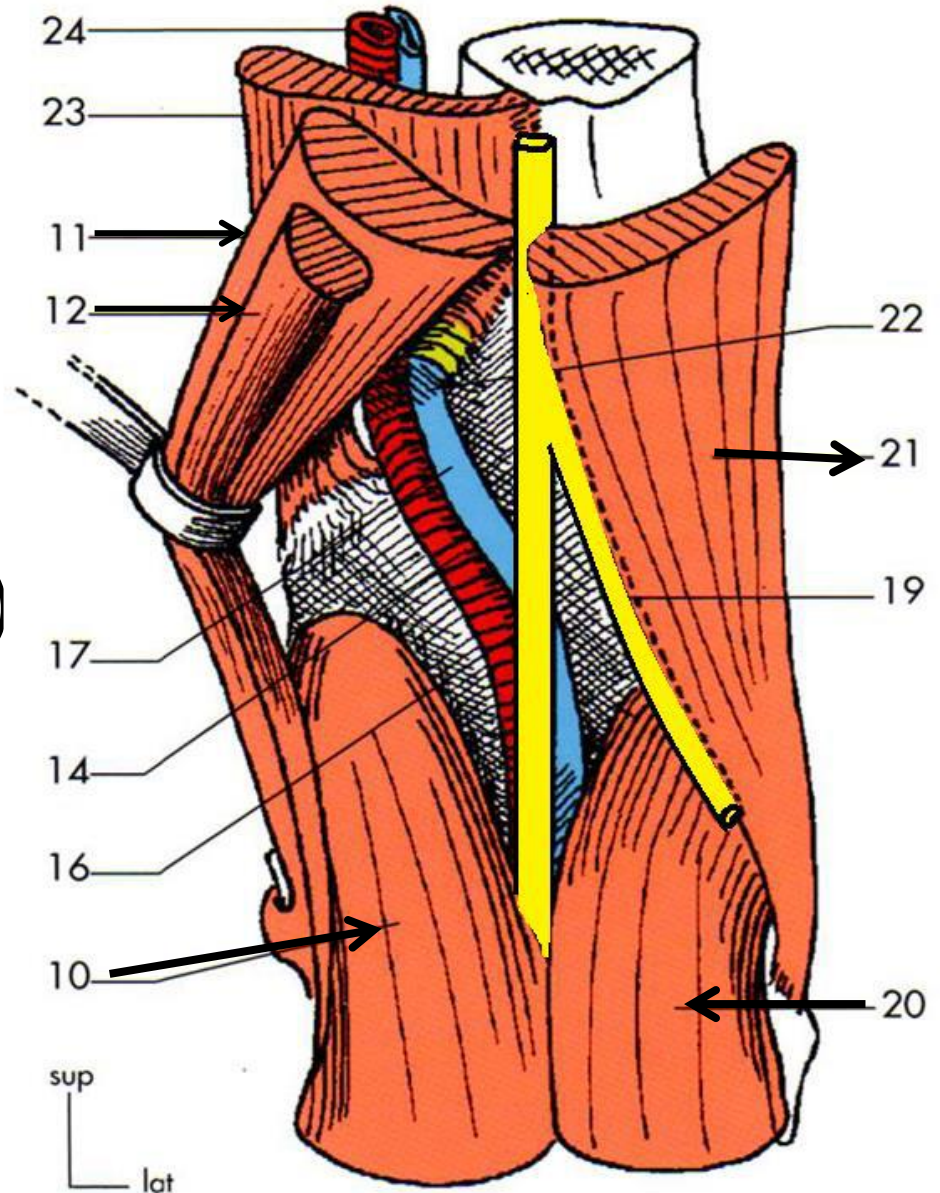
L'artère poplitée

Rapports pariétaux :

En dedans , le m semi-membraneux (11) le m semi-tendineux (12) et le chef médial du gastrocnémien (10)

En dehors , le biceps fémoral (21) et le m gastrocnémien latéral (20)

En arrière , le fascia poplitée



L'artère poplitée

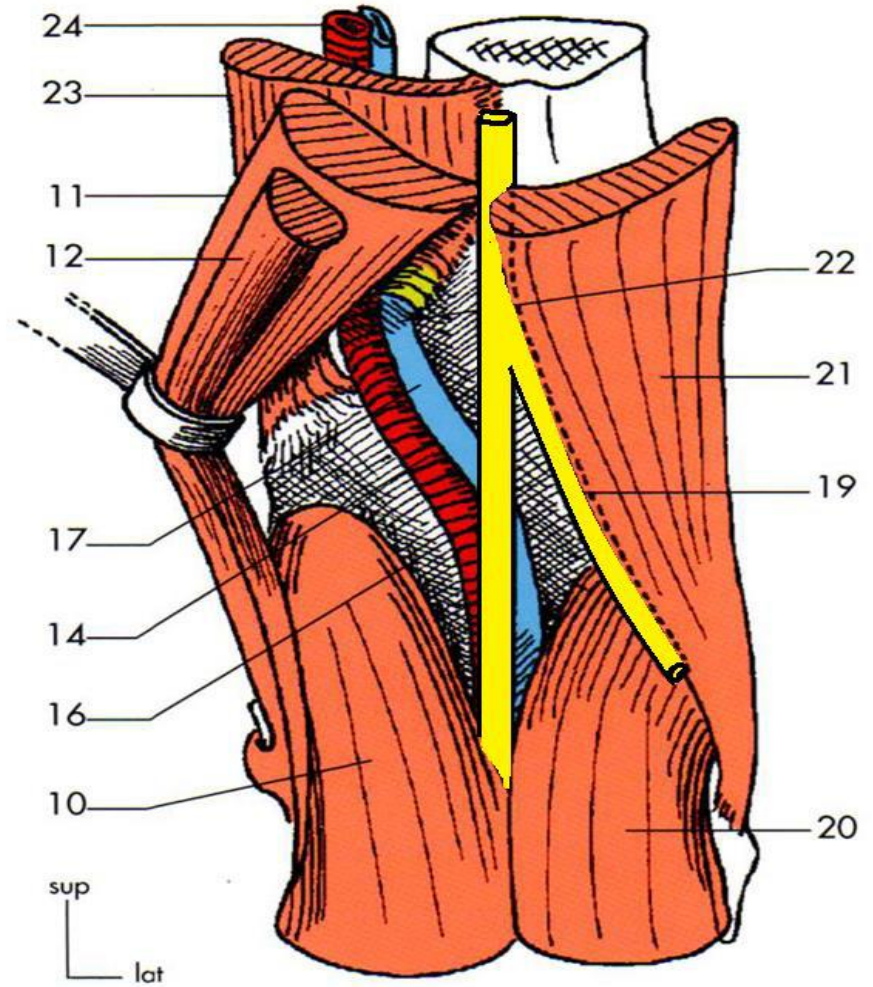
2- rapports vasculo-nerveux :

- **La veine poplitée** : accompagne l'artère de l'origine jusqu'à la terminaison, on postéro-latérale puis postéro-médiale Veine petite saphène qui décrit une croisse pour se jeter dans la veine poplitée
- **Les nerfs** : branches de division du nerf sciatique

nerf tibial : en arrière de l'artère et de la veine, passe à la partie postérieure de la jambe.

nerf fibulaire commun : gagne la loge latérale de la jambe

- **Les ganglions lymphatiques** accompagne l'artère



L'artère poplitée

Branches collatérales :

- **Branches articulaires:** qui s'anastomosent pour former le cercle artériel du genou
 - A. artriculaire supéro-médiale (3)
 - A. artriculaire supéro-latérale (11)
 - A. artriculaire moyenne (4)
 - A. artriculaire inféro-médiale (6)
 - A. artriculaire inféro-latérale (13)
- **Branches musculaires:**
 - Les artères des m. ischio-jambiers
 - Les artères surales pour les gastrocnémiens (5, 12)

