

Les nerfs du membre inférieur II

LE PLEXUS SACRAL

PLAN:

1- Définition

2- Constitution

3- Situation et rapports

4- Branches collatérales

5- Branche terminale:

Nerf sciatique

a- Origine- trajet-terminaison

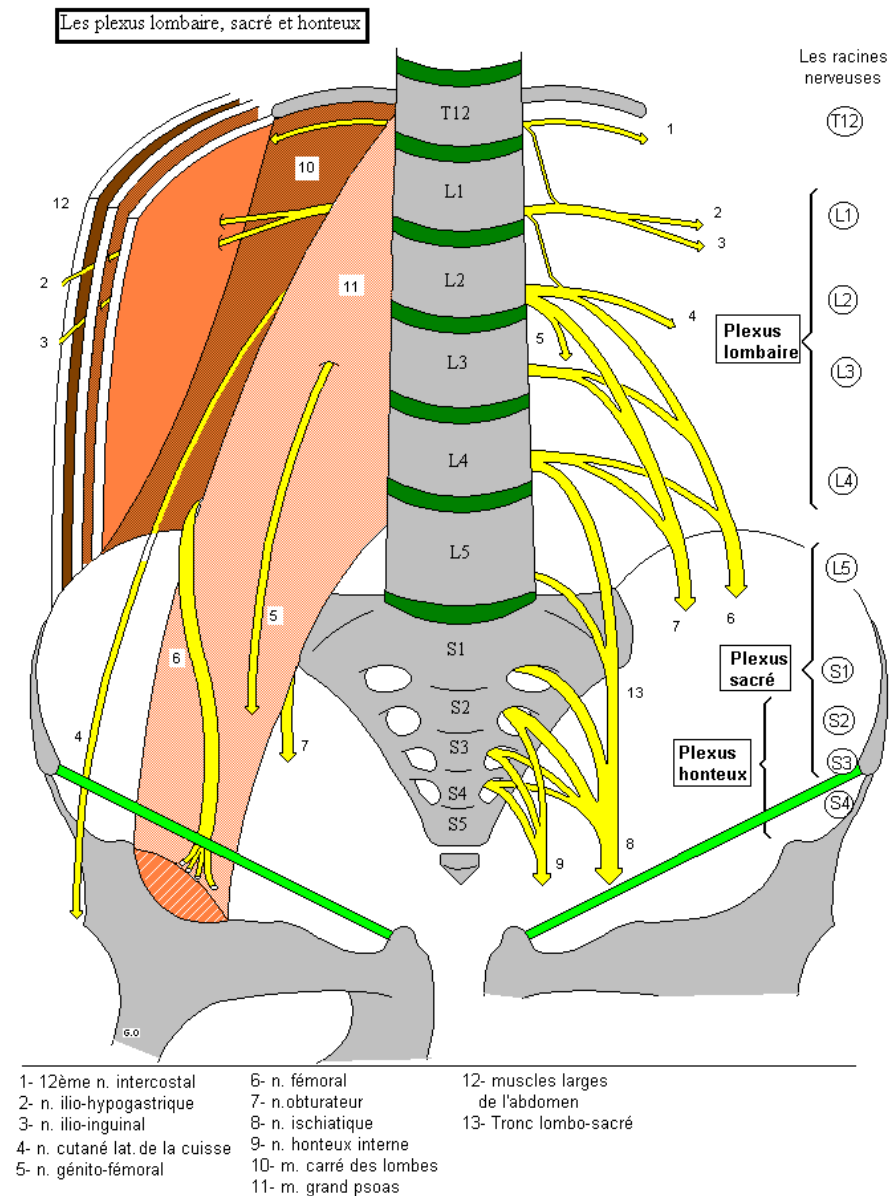
b- Rapports

c- Branches collatérales

d- Branches terminales:

*nerf fibulaire commun

*nerf tibial



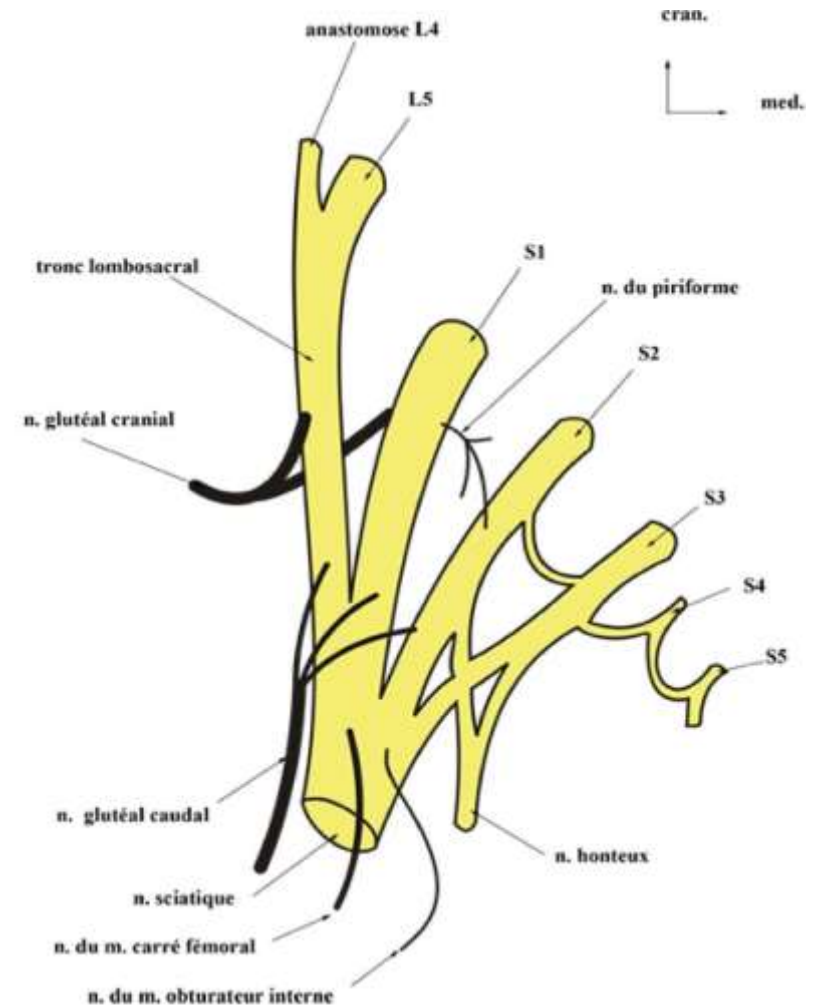
Plexus sacral

1- Définition:

- Le plexus sacral (plexus sacré) est un réseau anastomotique des fibre nerveuses provenant des centres médullaires allant de tronc lombo-sacré au 3^e nerf spinal sacral(S3)

2- Constitution:

- Le plexus sacral se construit à partir du tronc lombo-sacré et des branches ventrales(antérieures) des trois premiers nerfs spinaux sacraux S1,S2,S3
- Le tronc lombo-sacral résulte de la réunion de la branche antérieure de la 5^e racine lombale avec une branche anastomotique de la 4^e. Il descend dans la cavité pelvienne et se réunit à la branche antérieure du premier nerf sacral
- Les 3 branches ventrales des nerfs sacraux convergent les unes aux autres et se fusionnent
- Le plexus sacral présente la forme d'un triangle dont la base répond aux foramens sacraux antérieurs et le sommet à l'épine ischiatique, représentant la branches terminale du plexus: **le nerf sciatique**



3.2. DESCRIPTION-RAPPORTS

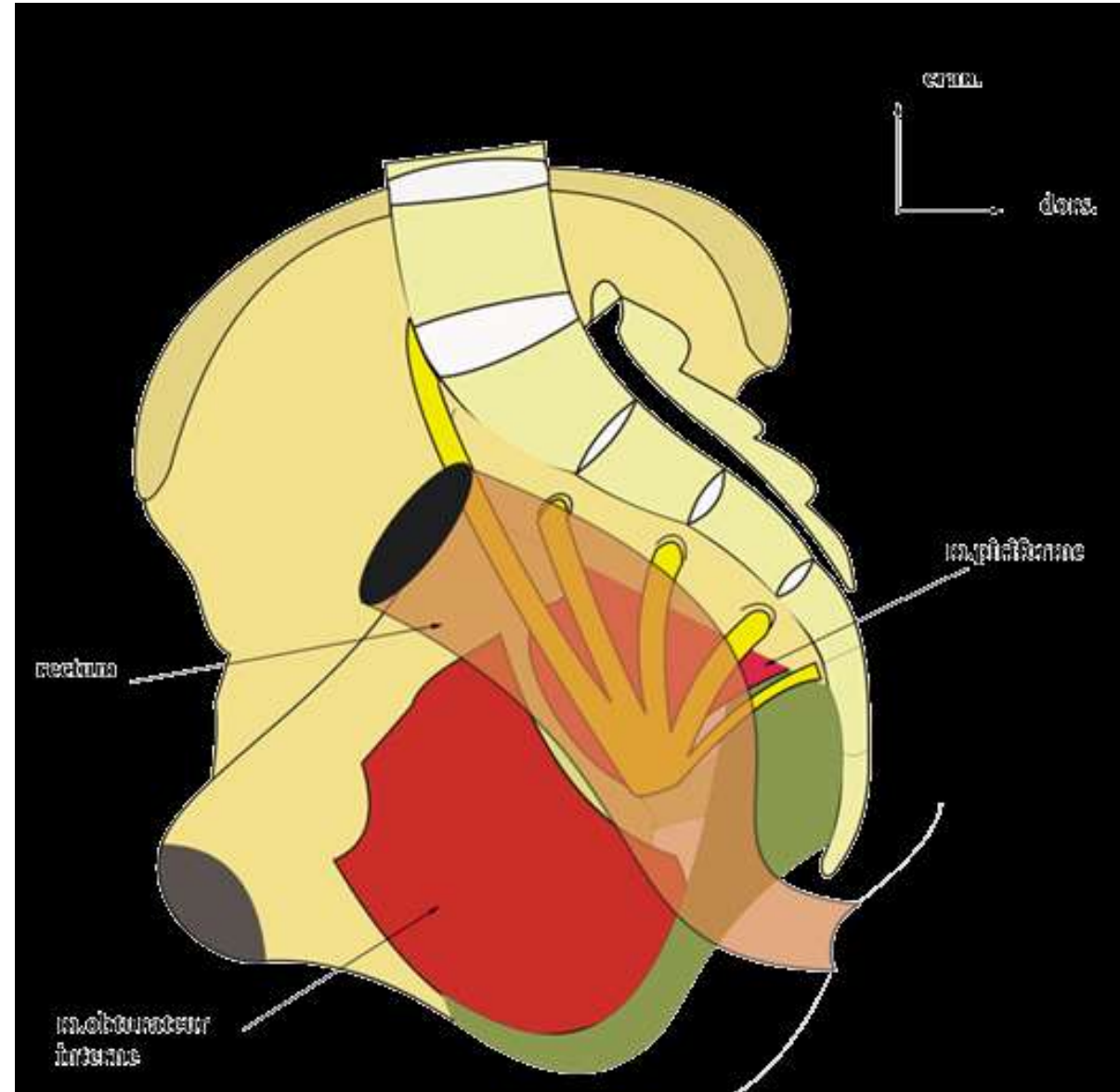
Cette convergence des nerfs, formant le Plexus Sacré lui donne une forme triangulaire, la base répond aux trous sacrés ventraux et le sommet, situé au niveau de la Grande Ouverture Sciatique ou Echancre Sciatique, donne naissance au Nerf Grand Sciatique, ou Ischiatique, seule branche terminale du Plexus.

Dans son ensemble, le Plexus Sacré est plaqué contre la paroi dorsale du bassin et contre la face ventrale du muscle piriforme et recouvert de l'aponévrose pelvienne.

Le plexus sacral

3- Situation et rapports:

- Le plexus sacral est appliqué contre la paroi postérieure de l'excavation pelvienne et sur la face antérieure du muscle piriforme(muscle pyramidale)
- il est en rapport en avant, avec le fascia pelvien pariétal (aponévrose pelvienne), le plan vasculaire iliaque interne(artère, veine et collatérales), les organes pelviens et le péritoine



Le plexus sacral

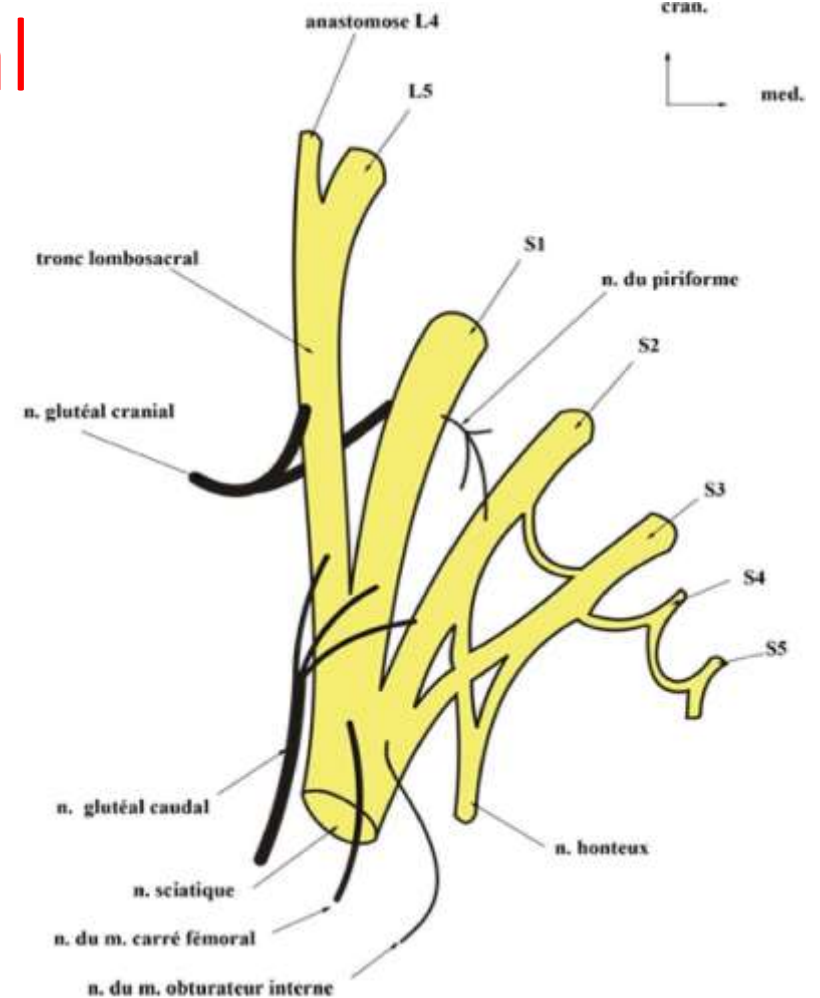
4- Branches collatérales:

Branches ventrales

- Nerf du jumeau supérieur et de l'obturateur interne
- Nerf du jumeau inférieur et du carré fémoral

Branches dorsales

- Nerf glutéal supérieur
- Nerf du piriforme
- Nerf glutéal (fessier) caudal (inf)
:Rameau musculaire du nerf petit sciatique
- Nerf cutané postérieur de la cuisse
:Rameau cutané du nerf petit sciatique



3.2. DESCRIPTION-RAPPORTS

Cette convergence des nerfs, formant le Plexus Sacré lui donne une forme triangulaire, la base répond aux trous sacrés ventraux et le sommet, situé au niveau de la Grande Ouverture Sciatique ou Echancrure Sciatique, donne naissance au Nerf Grand Sciatique, ou Ischiatique, seule branche terminale du Plexus.

Dans son ensemble, le Plexus Sacré est plaqué contre la paroi dorsale du bassin et contre la face ventrale du muscle piriforme et recouvert de l'aponévrose pelvienne.

Le plexus sacral

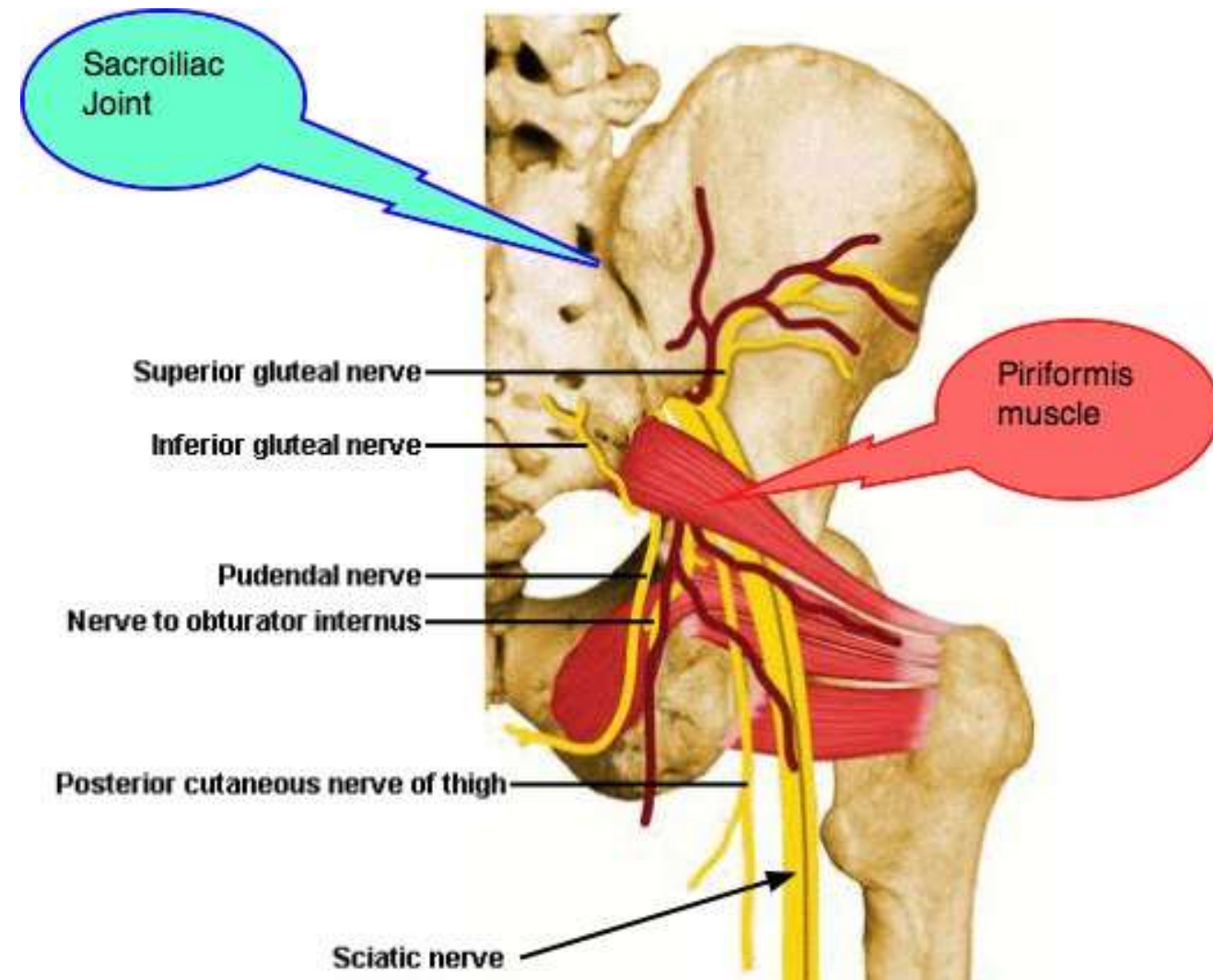
5- Branche terminale:

le nerf sciatique (nerf grand sciatique):

-C'est un nerf mixte(moteur et sensitif)

-Il est le plus volumineux nerf de l'organisme, large de 10 à15 mm

-Il se détache du sommet du plexus sacral



LE NERF SCIATIQUE

a- Origine-trajet-terminaison:

-Il naît dans le bassin de la réunion de l'ensemble des branches du plexus sacral:

- *le tronc lombo-sacral

- *les branches ventrales des: S1, S2, S3

-Il est appliqué à la face antérieure du muscle piriforme

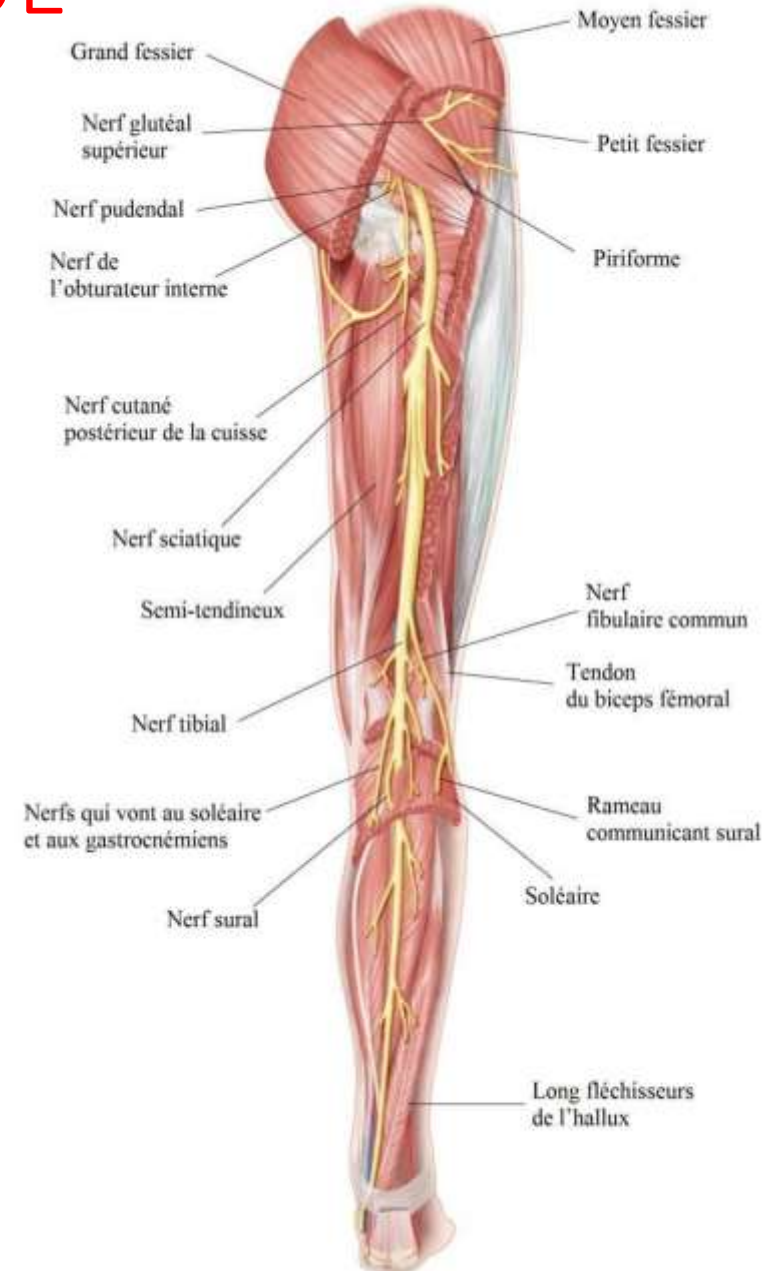-il quitte le bassin au niveau de la grande incisure ischiatique, par le foramen infra-piriforme

-Il traverse la région glutéale(région fessière), puis la région fémorale postérieure (région postérieure de la cuisse)

-Il se termine au niveau de la fosse poplitée (creux poplité) en se divisant en deux branches terminales:

- *le nerf tibial (nerf sciatique poplité interne)

- *le nerf fibulaire commun(nerf sciatique poplité externe)

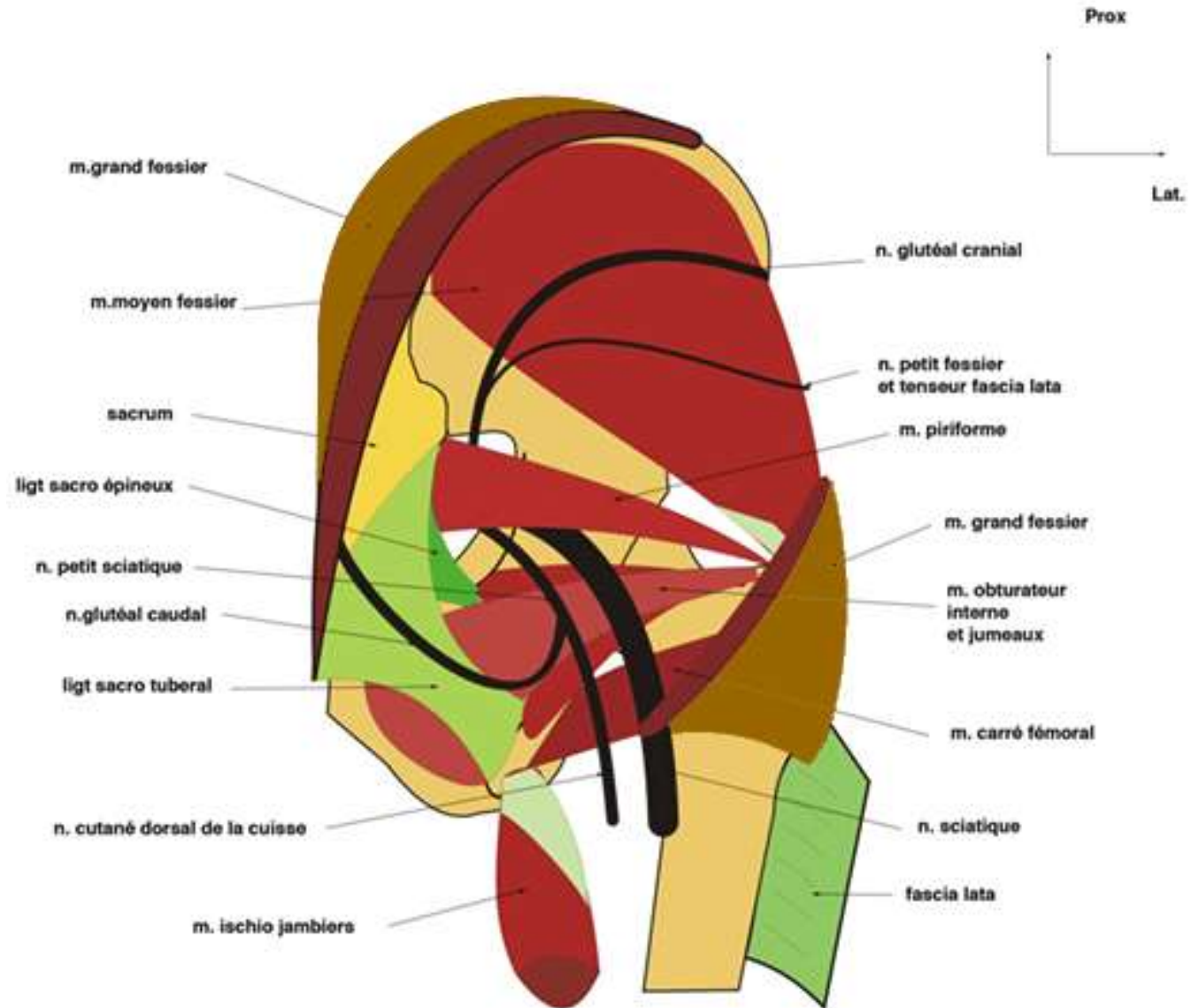


LE NERF SCIATIQUE

b- Rappports:

➤ A la fesse:

- Il est recouvert par le muscle grand fessier et repose sur les muscles: jumeaux, obturateur interne et carré fémoral

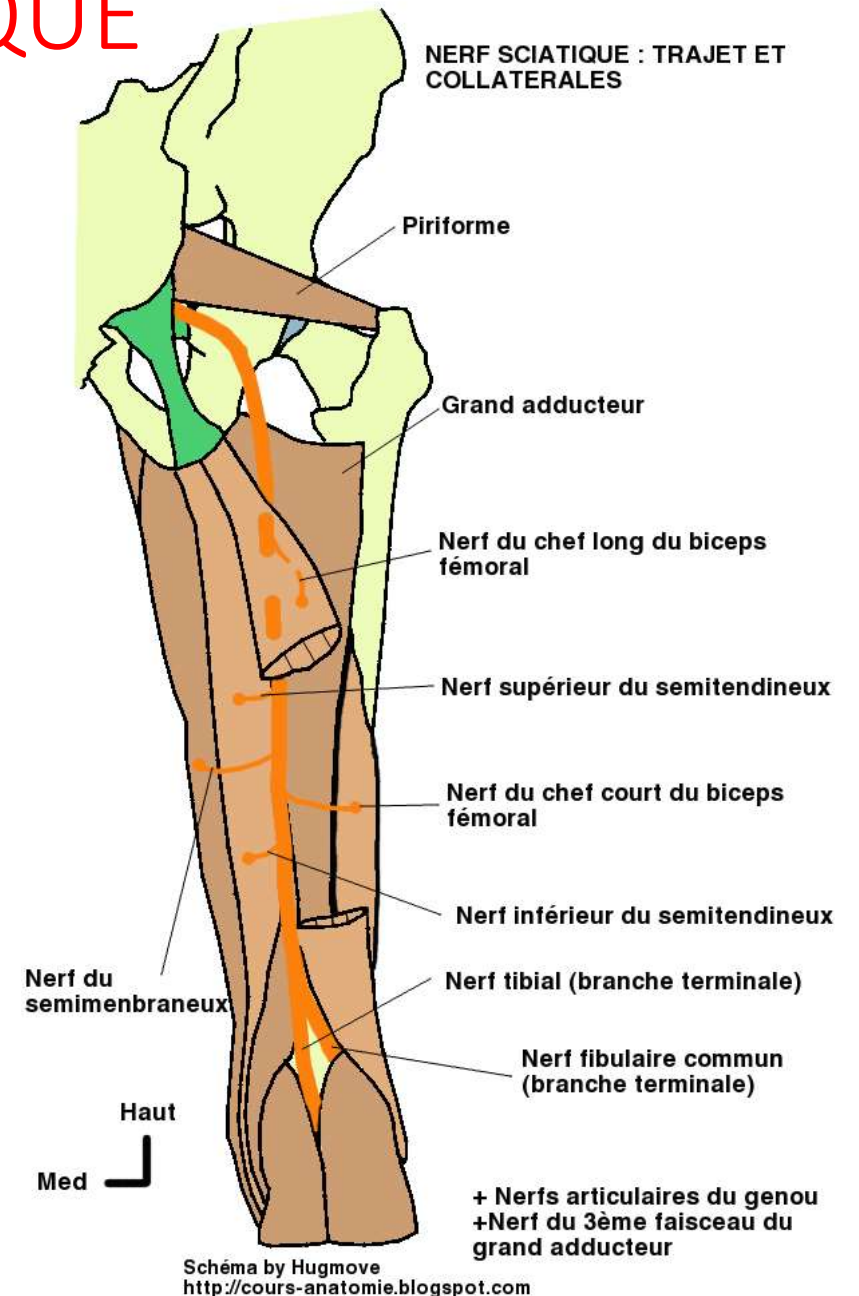


LE NERF SCIATIQUE

b- Rapports:

➤ A la cuisse:

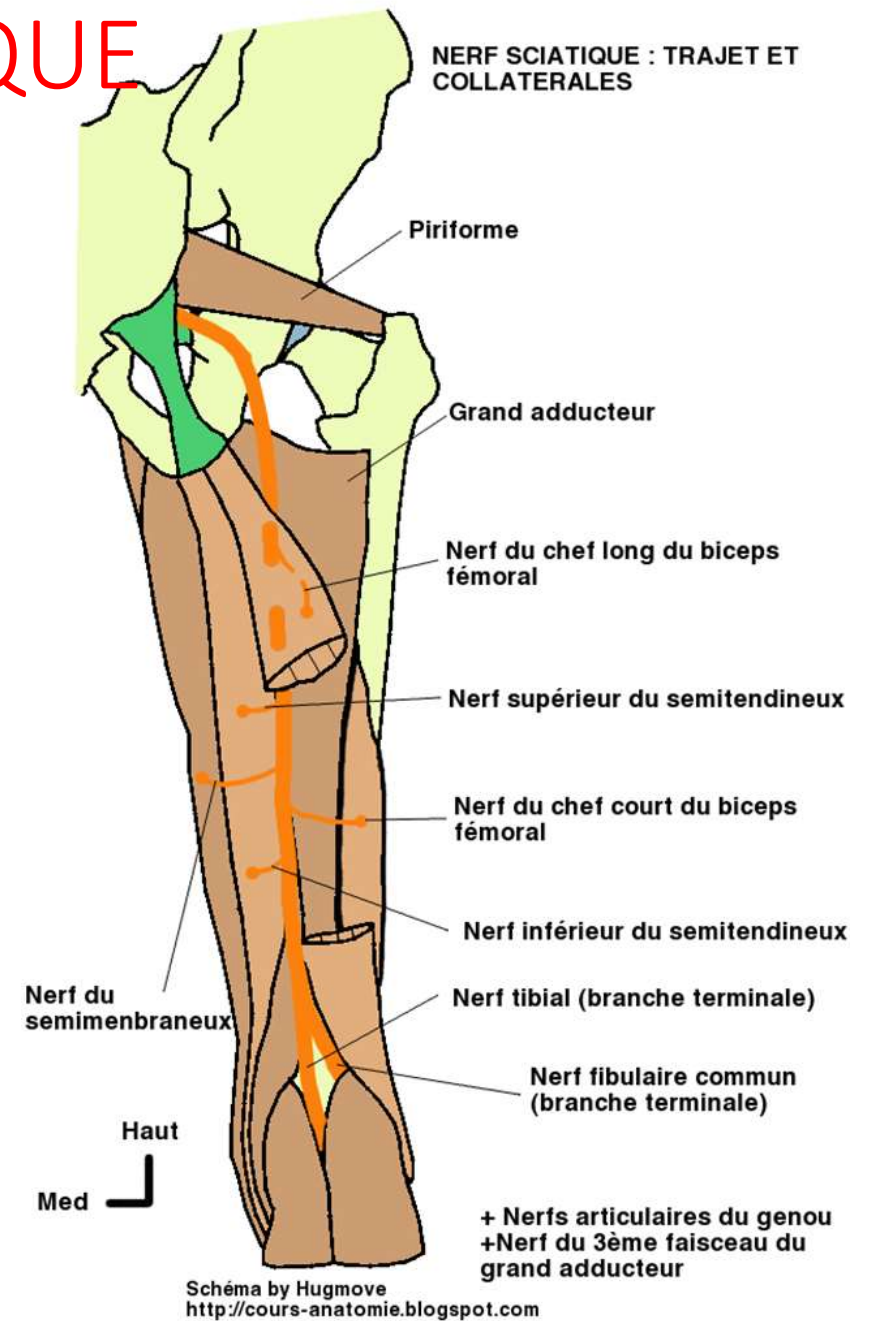
- Il est profond, situé en arrière du muscle adducteur et en avant des muscles ischio-jambiers.



LE NERF SCIATIQUE

c- Branches collatérales:

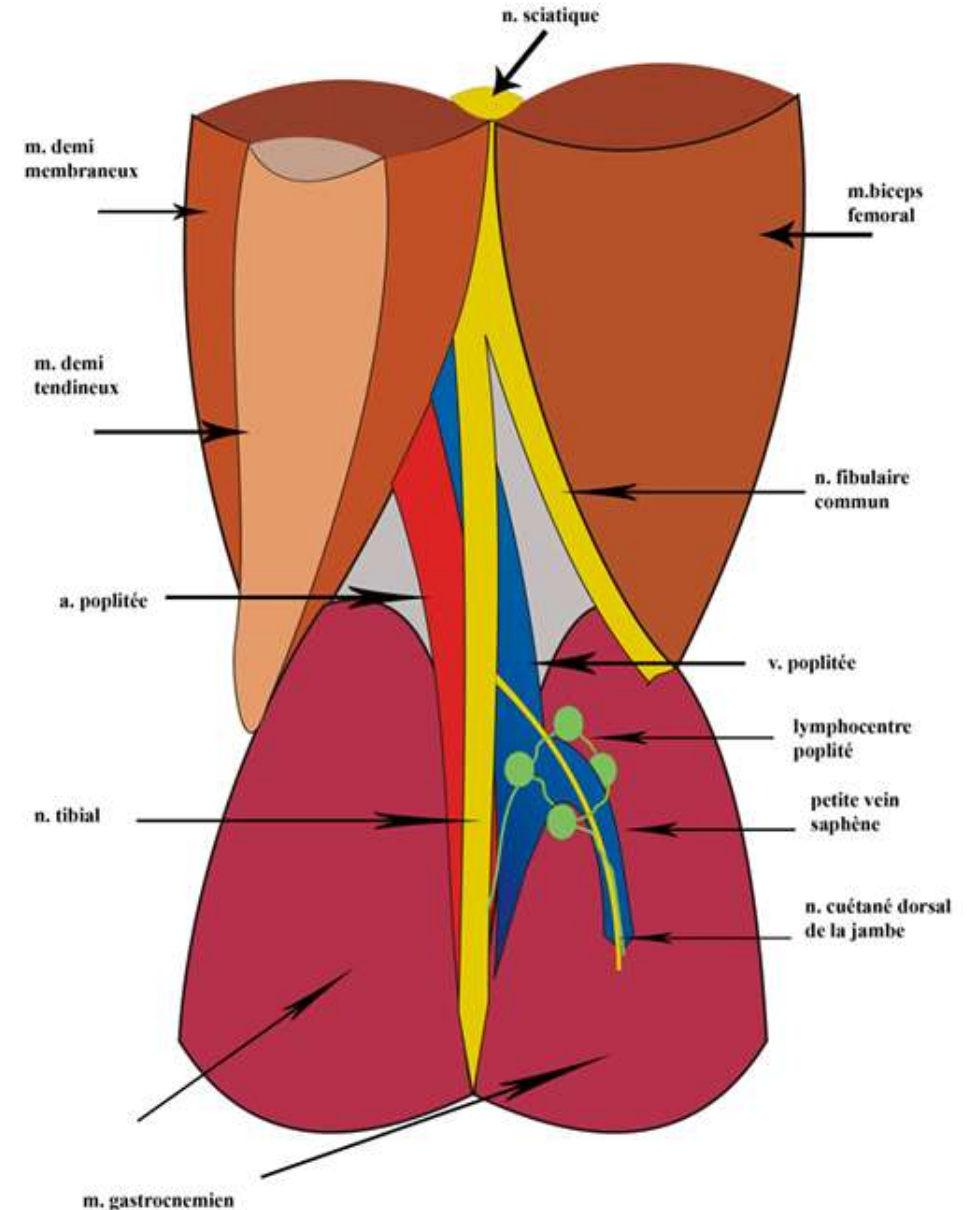
- Rameaux moteurs pour les muscles semi-tendineux, semi-membraneux, biceps fémoral et le 3ème faisceau du gd adducteur
- Rameaux articulaires pour la coxo-fémorale et le genou



LE NERF SCIATIQUE

d- Branches terminales:

-Dans la plupart des cas, le nerf sciatique se divise en ses deux branches terminales, **le nerf fibulaire commun** et **le nerf tibial**, a 3 à 4 travers de doigt au-dessus de l'interligne du genou et à l'angle supérieur de la fosse poplitée



fosse poplitée: disposition des vaisseaux

LE NERF SCIATIQUE

e- Territoire d'innervation du nerf sciatique:

*Territoire d'innervation motrice:

-le nerf sciatique est exclusivement moteur par son tronc; il est fléchisseur de la jambe, fléchisseur et extenseur du pied

-Il innerve les muscles ischio-jambiers(biceps fémoral, semi-tendineux, semi-membraneux) et le 3^e faisceaux du grand adducteur

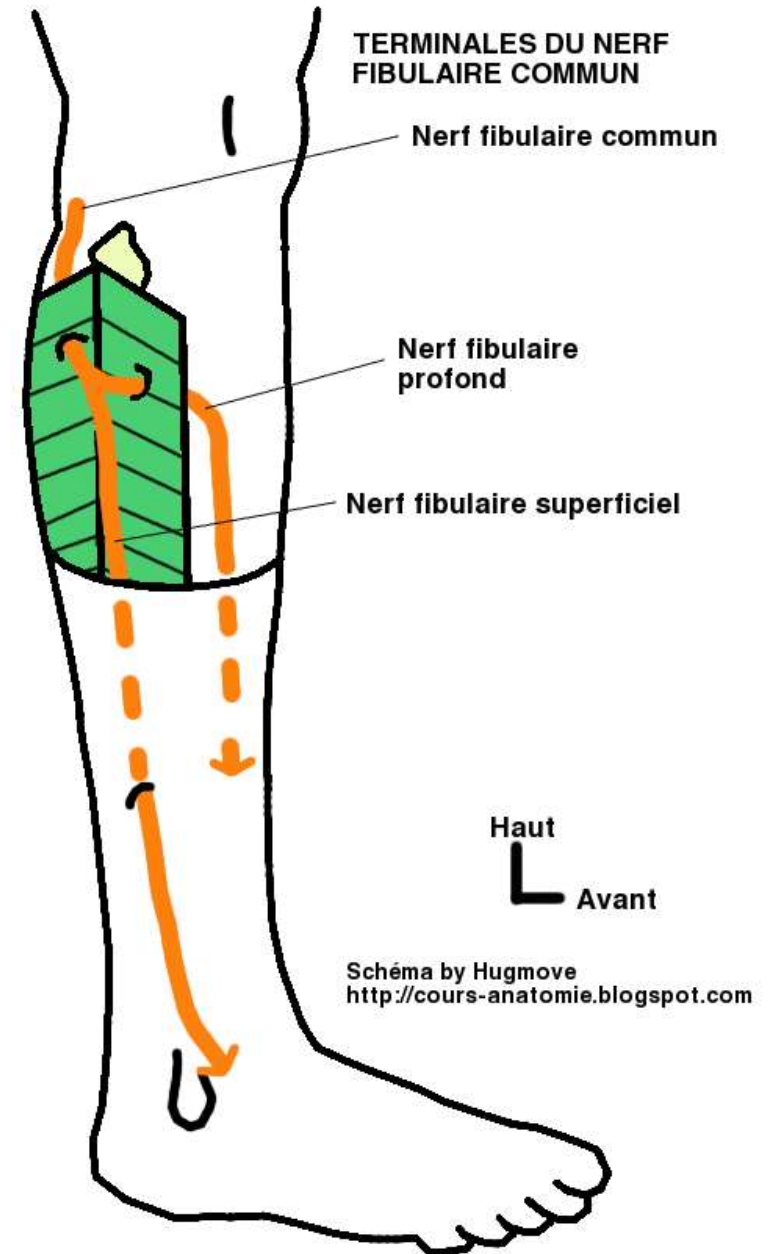
*Territoire d'innervation sensitive:

Par ses branches terminales, il assure la sensibilité des téguments de la face postéro-latérale de la jambe et l'ensemble des téguments du pied.

Le nerf fibulaire commun

a- Origine –trajet- terminaison:

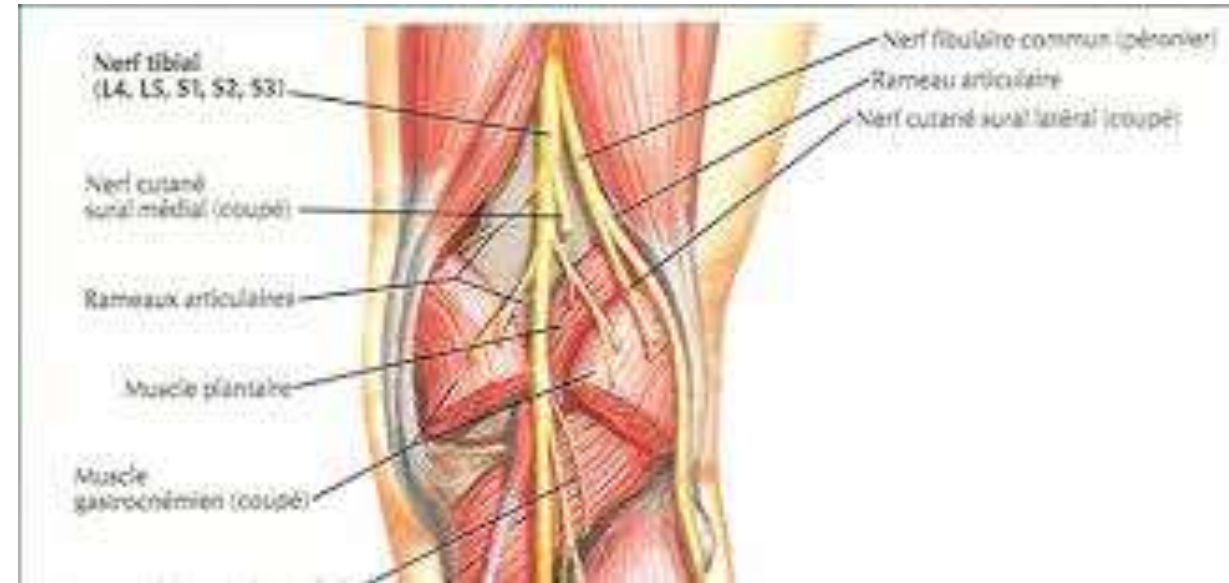
- branche terminale latérale du nerf sciatique(ischiatique)
- Il est destiné à la région antéro-latérale de la jambe et la face dorsale du pied
- Il naît à l'angle supérieur de la fosse poplitée
- Il descend en bas et en dehors le long du bord médial du muscle biceps fémoral Sous la tête fibulaire , il se dirige en avant et en dehors
- Il traverse le septum intermusculaire crural postérieur et se termine sur la face latérale du col de la fibula en donnant deux branches :
 - Nerf fibulaire superficiel(nerf musculo-cutané)
 - Nerf fibulaire profond(nerf tibial antérieur)

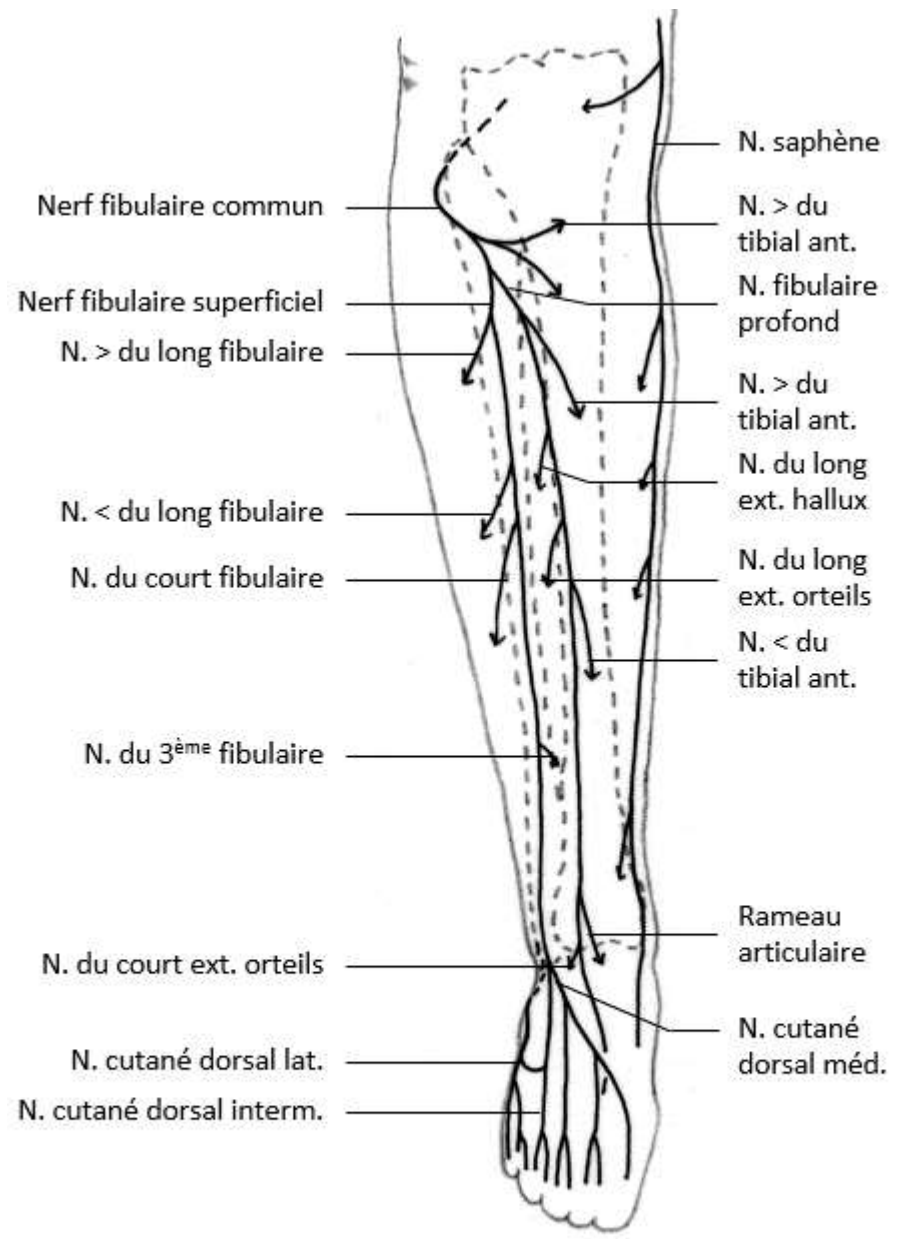


Le nerf fibulaire commun

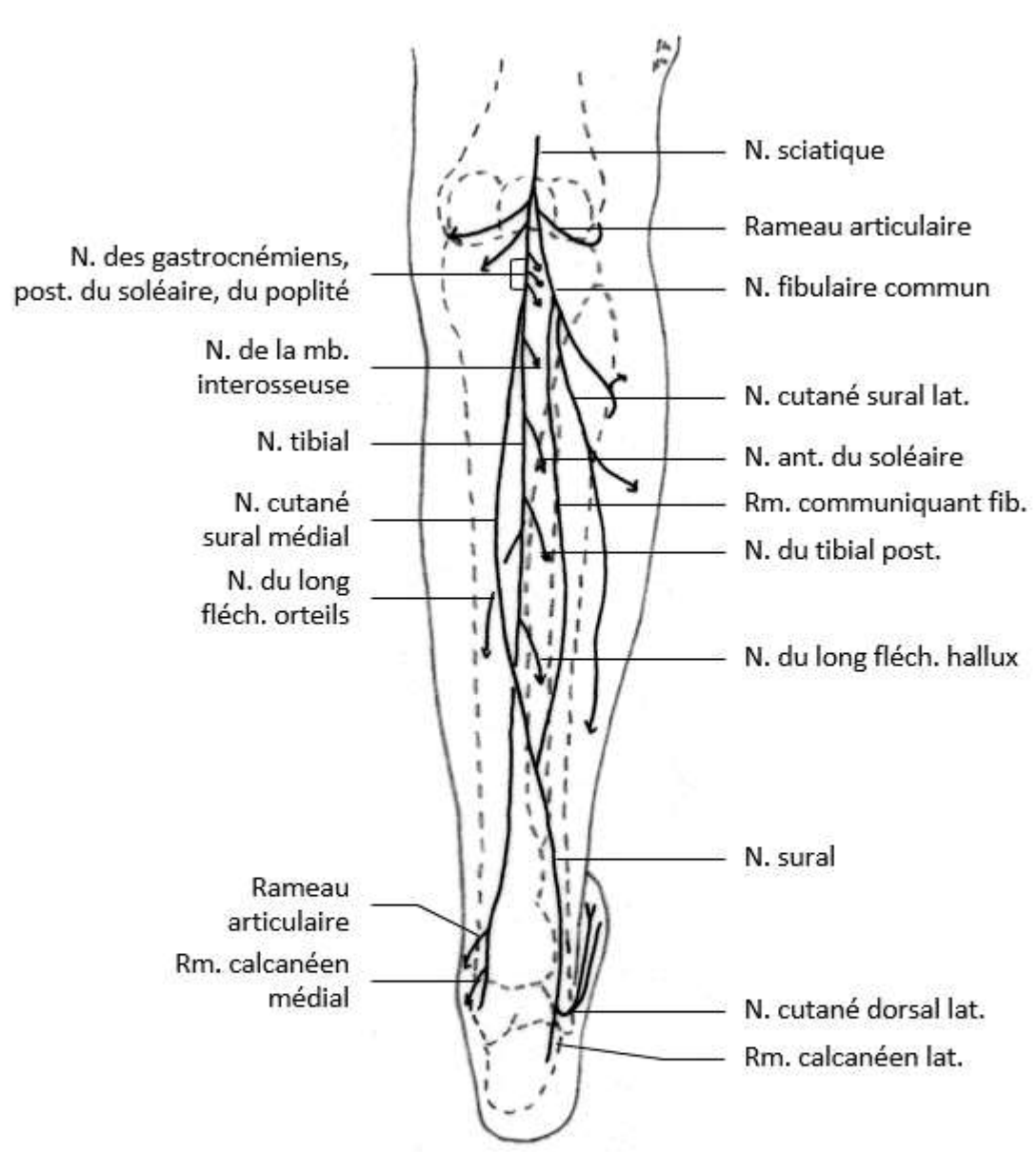
b- Branches collatérales:

- Rameau artriculaire récurrent du genou
- Rameau musculaire pour le tibial ant
- Rameaux cutanés
 - Nerf cutané sural latéral (cutané péronier)(Partie antéro-latérale du genou – $\frac{3}{4}$ sup de la face latérale de la jambe
 - Rameau communicant fibulaire (nerf saphène péronier ou accessoire du saphène externe) : anastomotique avec le nerf sural médial (collatérale du nerf tibial) pour former le nerf sural





Vue antérieure



Vue postérieure

Nerfs de la jambe

Le nerf fibulaire commun

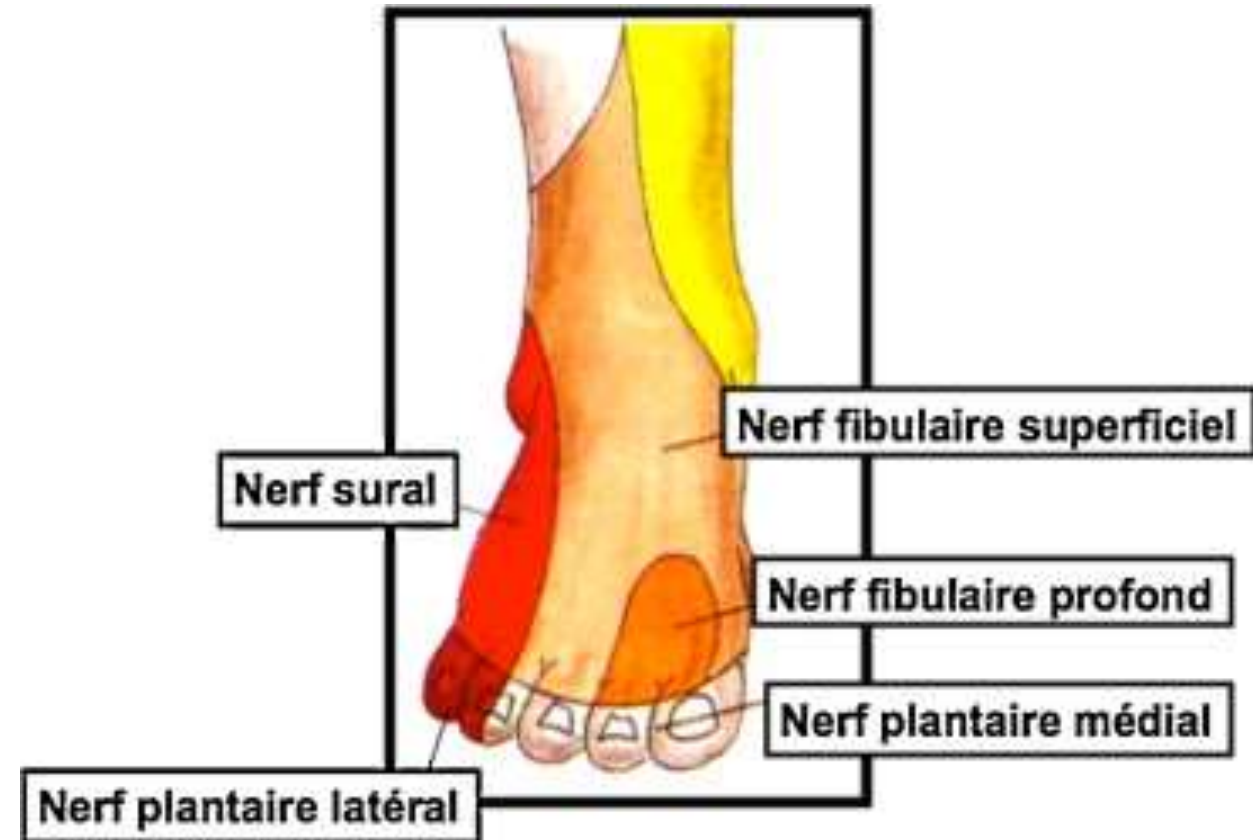
c- Territoires d'innervation:

*Territoire d'innervation motrice:

-le nerf fibulaire commun est extenseur des orteils, fléchisseur, éverseur et inverseur

-il est moteur pour les muscles **de la loge antérieure de la jambe**(tibial ant, long extenseur des orteils, long extenseur de l'hallux et troisième fibulaire), **de la loge latérale de la jambe** (long et court fibulaire), et **du dos du pied**(courts extenseurs des orteils et de l'hallux)

*Territoire d'innervation sensitive: il assure la sensibilité des téguments de la moitié inférieure de la face antéro-latérale de la jambe et du dos du pied



Le nerf tibial(le sciatique poplité interne)

1- Définition:

-C'est un nerf mixte ; Branche de bifurcation médiale du nerf sciatique ; c'est la plus volumineuse branche de bifurcation .

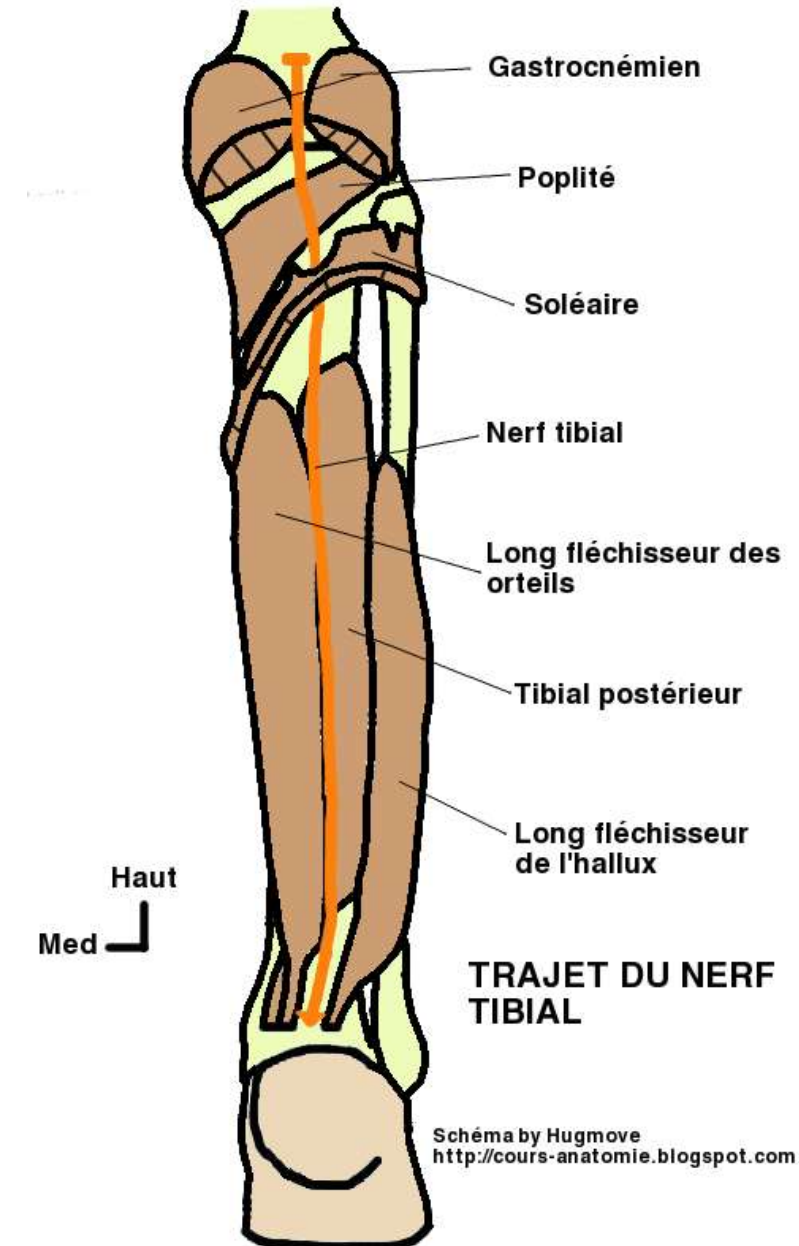
2- Origine -trajet –terminaison:

• Origine:

-Il prend naissance à la partie crâniale de la fosse poplitée

• Trajet:

- Le nerf continue le trajet du nerf sciatique
- Il traverse la fosse poplitée le long de sa diagonale verticale;
- Il s'engage en avant de l'arcade tendineuse du soléaire , puis parcourt la région dorsale de la jambe; se dirige en arrière et en dedans dans la région rétro-malléolaire médiale , atteint le canal tarsien (le sillon calcanéen) où il se termine en se divisant en deux branches.



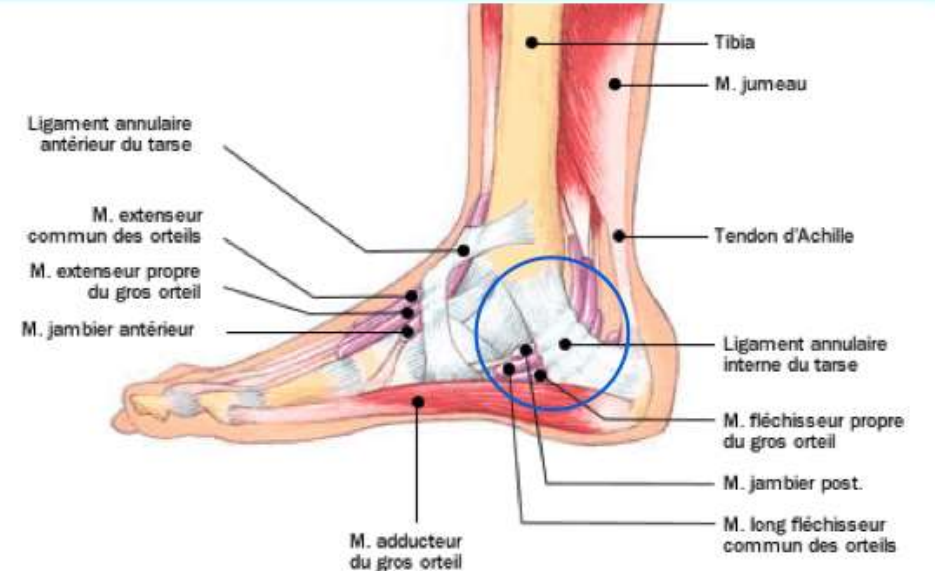
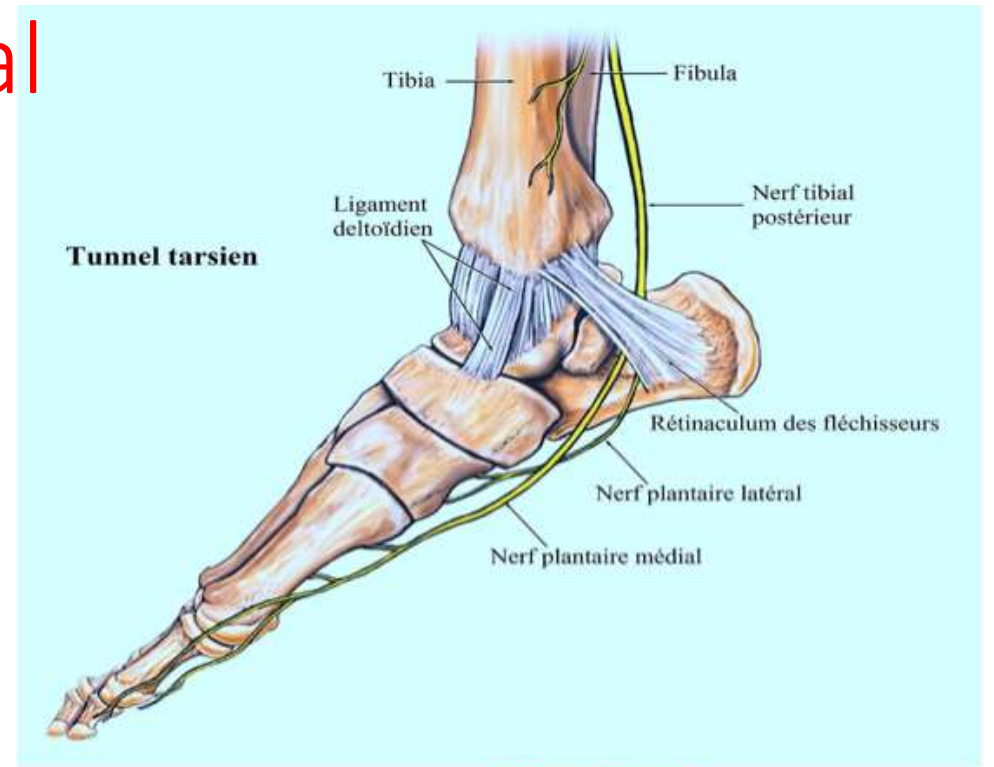
Le nerf tibial

- **Terminaison:**

Dans le sillon calcanééen en :

- *nerf plantaire médial

- *nerf plantaire latéral

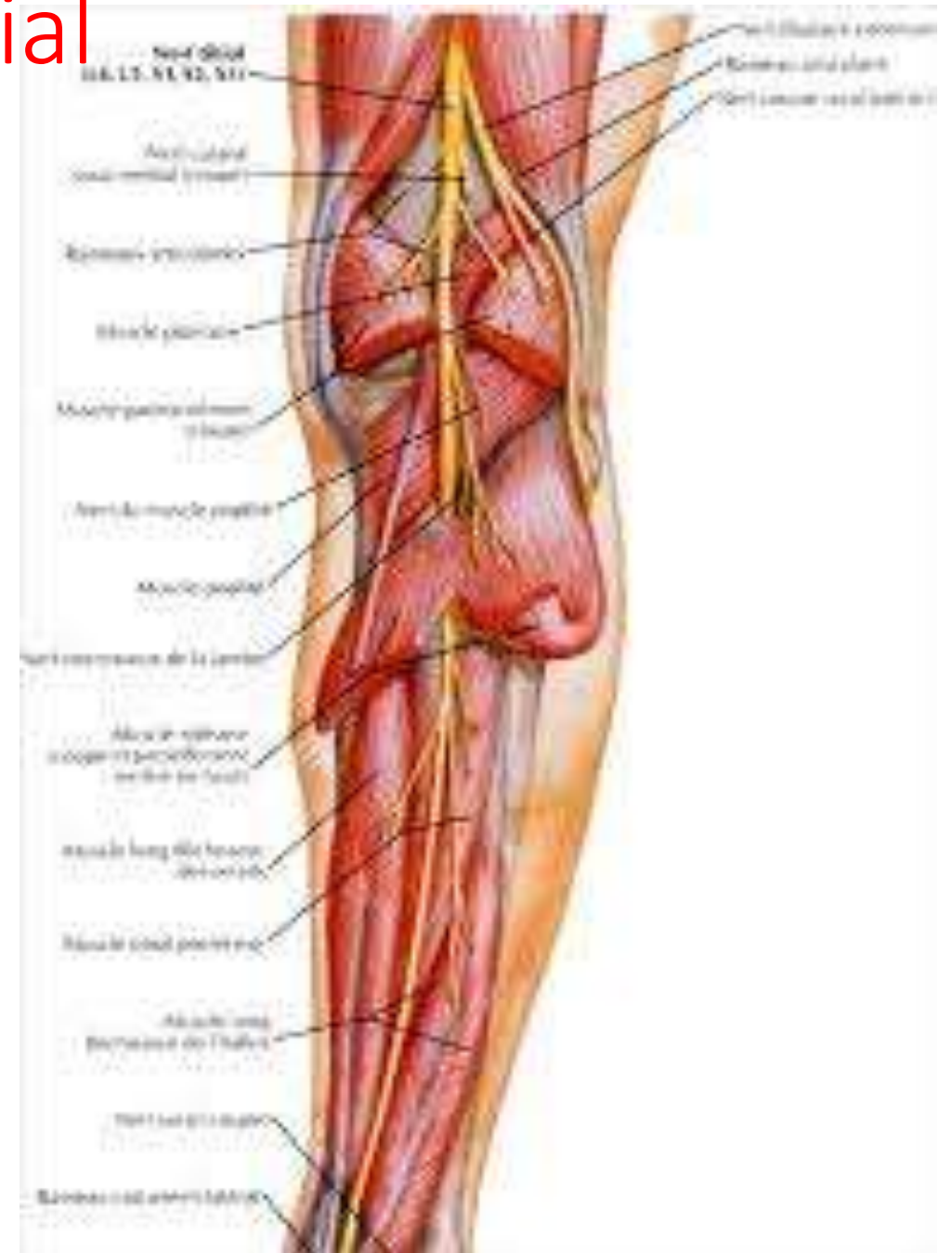


Le nerf tibial

3- Branches collatérales:

*Dans la fosse poplitée:

- Nerf médial et latéral du muscle gastrocnémien
- Nerf du muscle plantaire
- Nerf du muscle poplité
- Nerf du muscle soléaire
- Rameaux articulaires pour le genou
- Rameau cutané : le nerf sural médial qui descend derrière les gastrocnémiens et accompagne la veine petite saphène .Il devient superficiel à mi-hauteur de la jambe et s'anastomose avec le rameau communiquant fibulaire pour devenir le nerf sural ; il continue de suivre la petite saphène , passez sous la malléole fibulaire et se termine en donnant le nerf dorsal latéral du pied .



Le nerf tibial

3- Branches collatérales:

*A la jambe

- Rameaux moteurs pour le tibial postérieur ,le long fléchisseur des orteils et le long fléchisseur de l'hallux .
- Rameaux articulaires pour la partie médiale de la talo-crurale
- Rameaux vasculaires pour l'artère tibiale postérieure
- Nerf calcanéen médial , né au-dessus de la talo-crurale , pour les téguments de la partie médiale et postérieure du talon

Le nerf tibial

4- Territoires d'innervation:

*Territoire d'innervation motrice:

-le nerf tibial est fléchisseur
plantaire du pied et des orteils

-Il est moteur pour les muscles de
la **loge postérieure de la jambe**, et
pour **tous** les muscles de la région
plantaire

*Territoire d'innervation sensitive:

-Il assure la sensibilité des
téguments de la face postérieure
de la jambe(la partie inférieure), le
talon, le bord latéral du pied, la
face plantaire des orteils, la face
dorsale des phalanges distales des
orteils

