

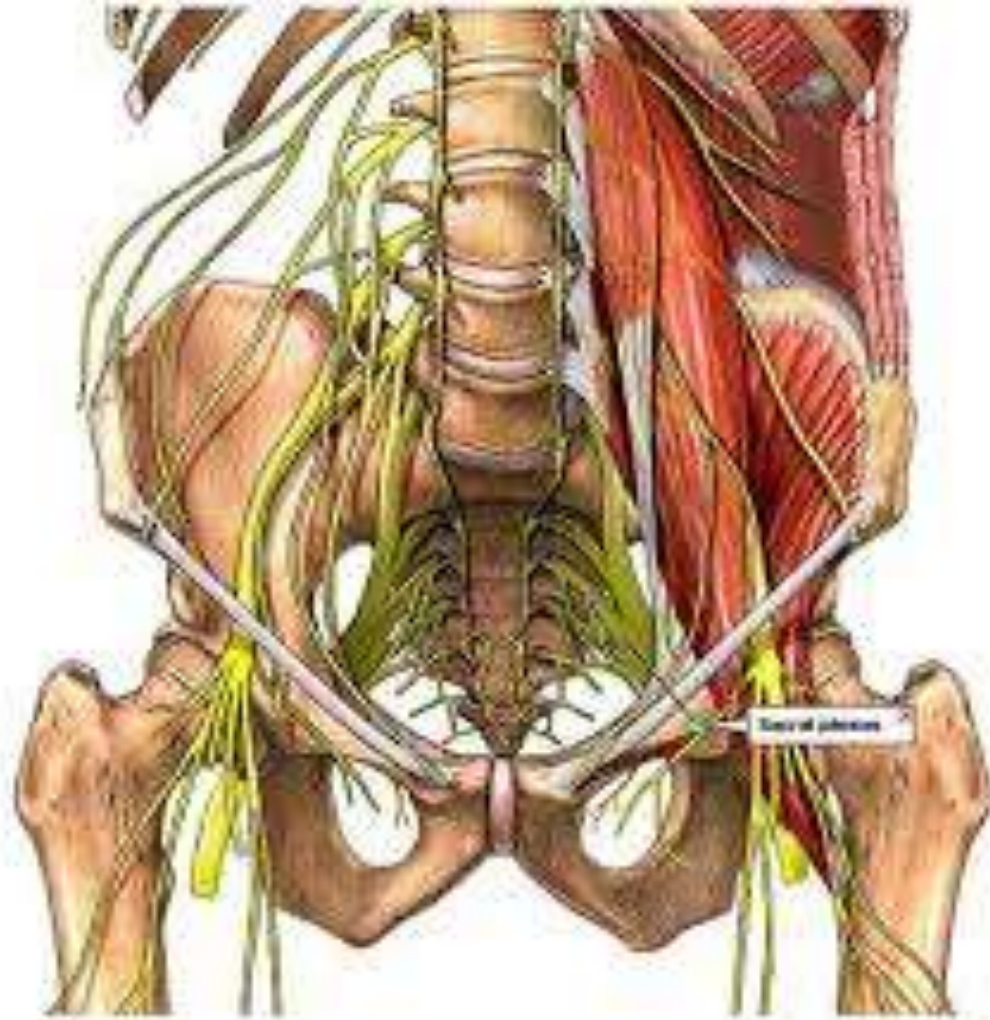
L'INNERVATION DU MEMBRE INFERIEUR

PLEXUS LOMBAIRE

I-Définition :

c'est un réseau anastomotique de fibres nerveuses provenant des rameaux antérieurs des nerfs lombaires L1 à L4.

Le plexus lombaire se forme au sein du muscle grand psoas

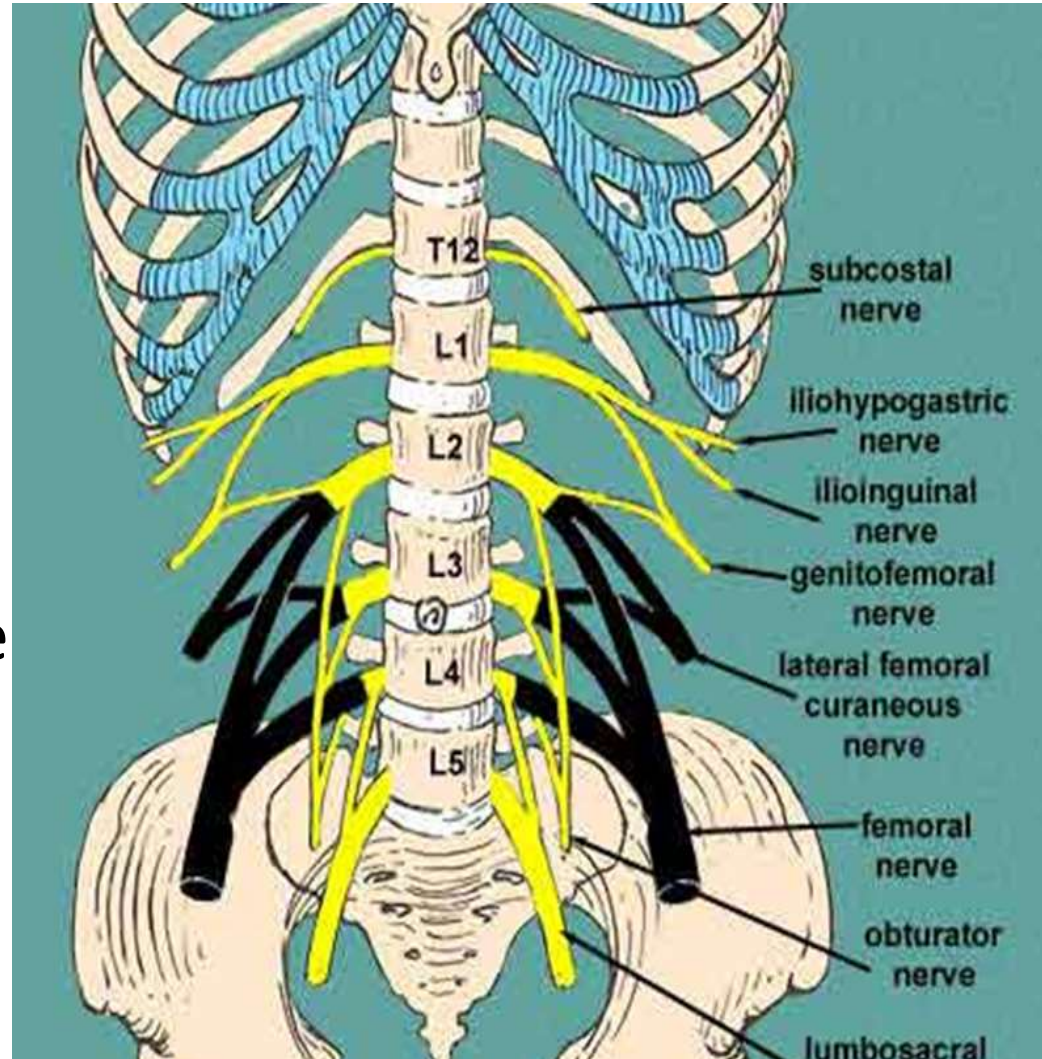


Plexus lombaire

II - Constitution :

Les branches antérieures de L1 L2 L3 et L4 constituent les racines d'origines du plexus lombaires, elles s'anastomosent entre elles

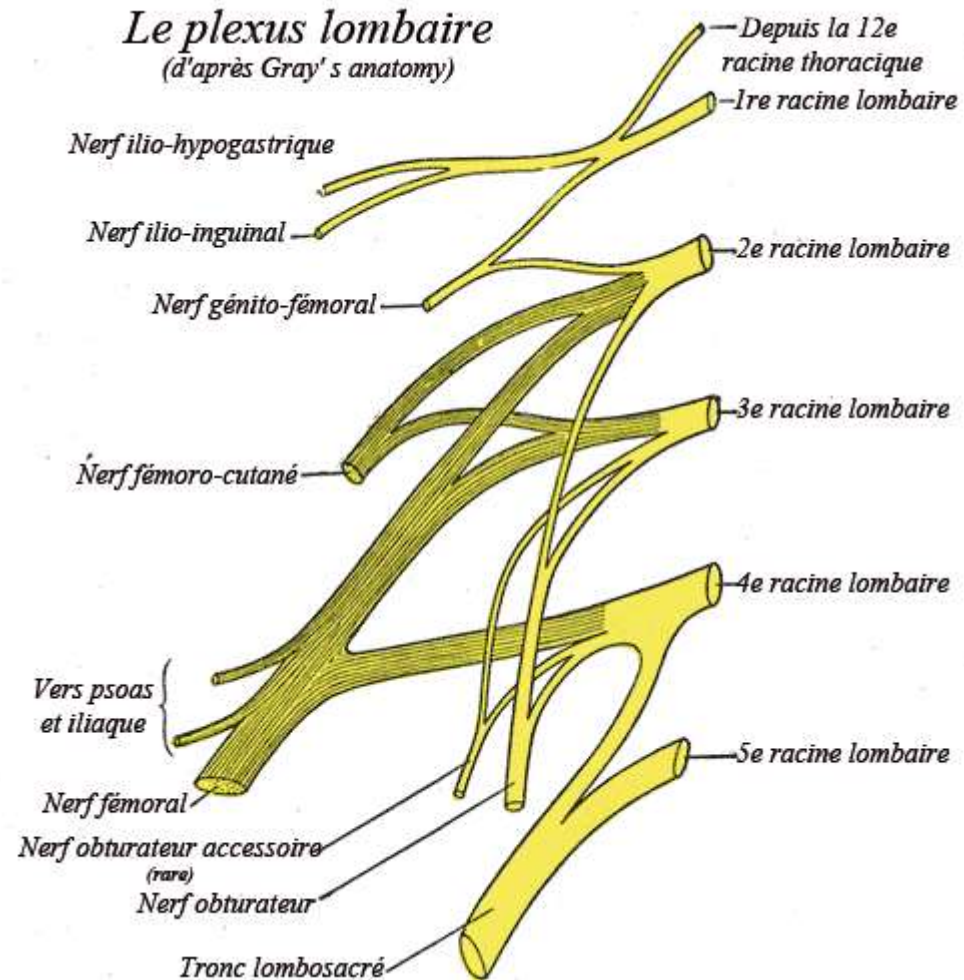
L1 reçoit une anastomose de T12 et L4 s'anastomose avec L5 formant le tronc lombo-sacré



Plexus lombaire

II - Constitution :

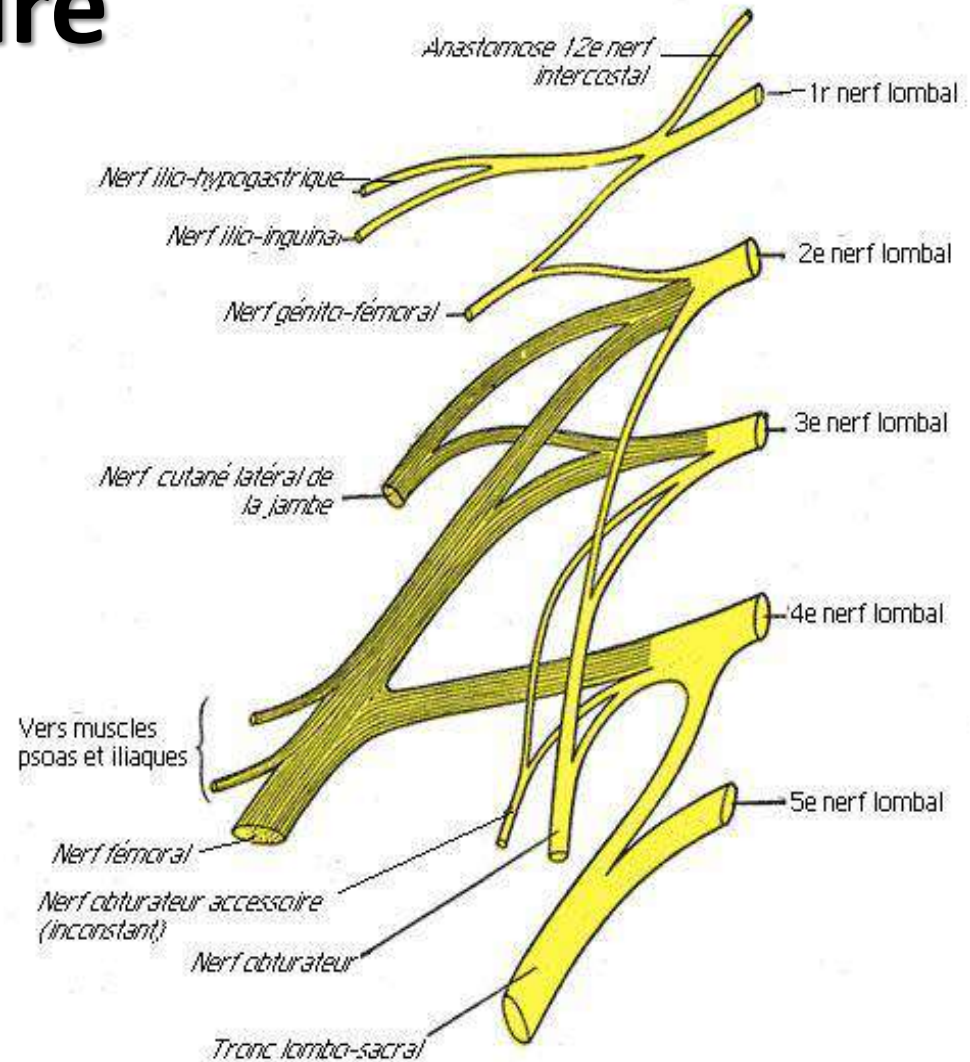
- L1 reçoit l'anastomose du T12, et envoie une anastomose au L2. donne les nerfs ilio-hypogastrique et ilio-inguinal et une branche pour le nerf génito-fémoral
- L2 se divise en 4 branches : génito-fémoral , le cutané latérale de la cuisse , une branche pour le nerf fémoral et une branche pour le nerf obturateur



Plexus lombaire

II- Constitution :

- L3 se divise en trois branches : cutané latéral de la cuisse ,fémoral et obturateur
- L4 se divise en deux branches pour le fémoral et l'obturateur



Plexus lombal

Plexus lombaire

Les plexus lombaire, sacré et honteux

III- Distribution :

1)- Branches collatérales :

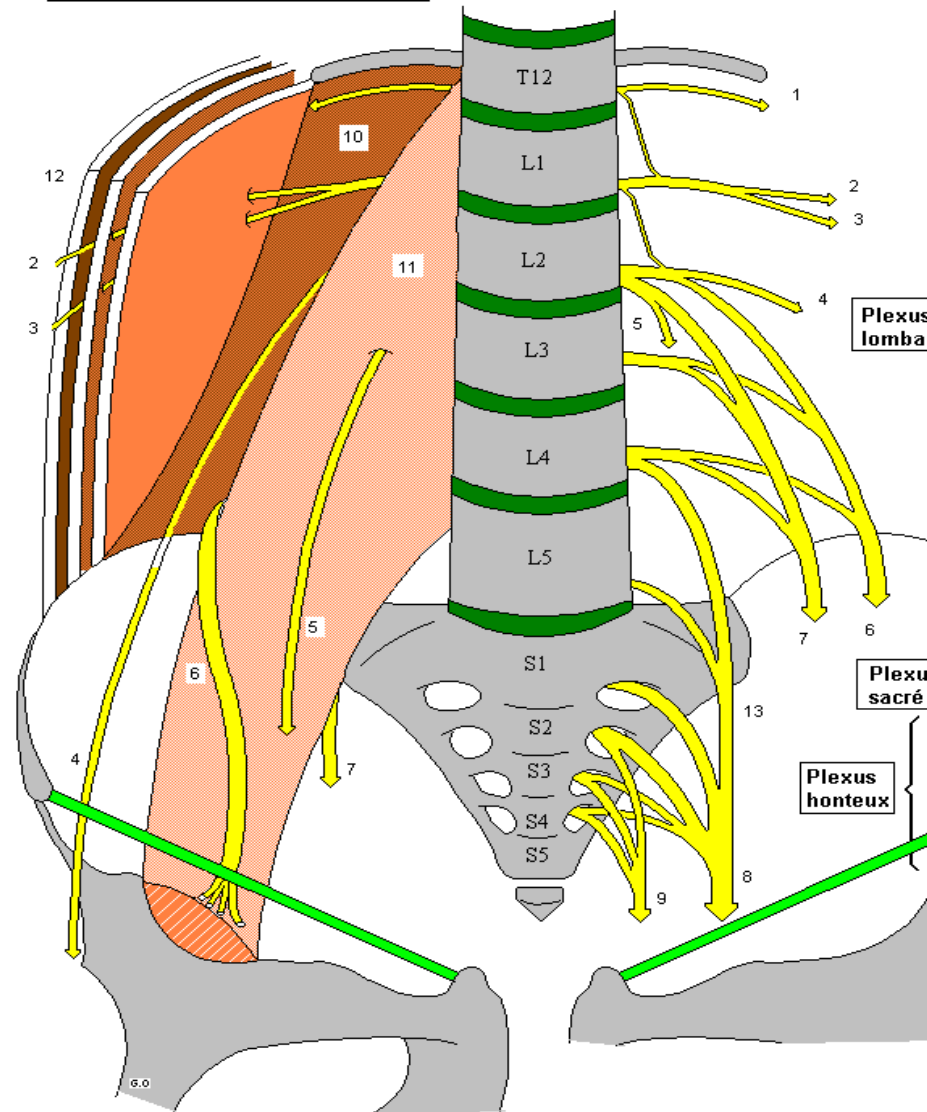
- *Nerf ilio-hypogastrique*

C'est un nerf mixte issu de la branche antérieure de L1

Il se dirige en avant et en dehors, passe entre les muscles de la paroi abdominale

Il donne :

- branche fessière pour la partie supérieure la fesse
- Branche abdominale : Pour les muscles et téguments de la paroi abdominale
- Branche génitale : Se divise en 2 médiale pour les téguments du pubis et scrotum ou grandes lèvres, et latérale pour la partie supéro-médiale de la cuisse.



1- 12ème n. intercostal
2- n. ilio-hypogastrique
3- n. ilio-inguinal
4- n. cutané lat. de la cuisse
5- n. génito-fémoral

6- n. fémoral
7- n. obturateur
8- n. ischiatique
9- n. honteux interne
10- m. carré des lombes
11- m. grand psoas

12- muscles larges de l'abdomen
13- Tronc lombo-sacré

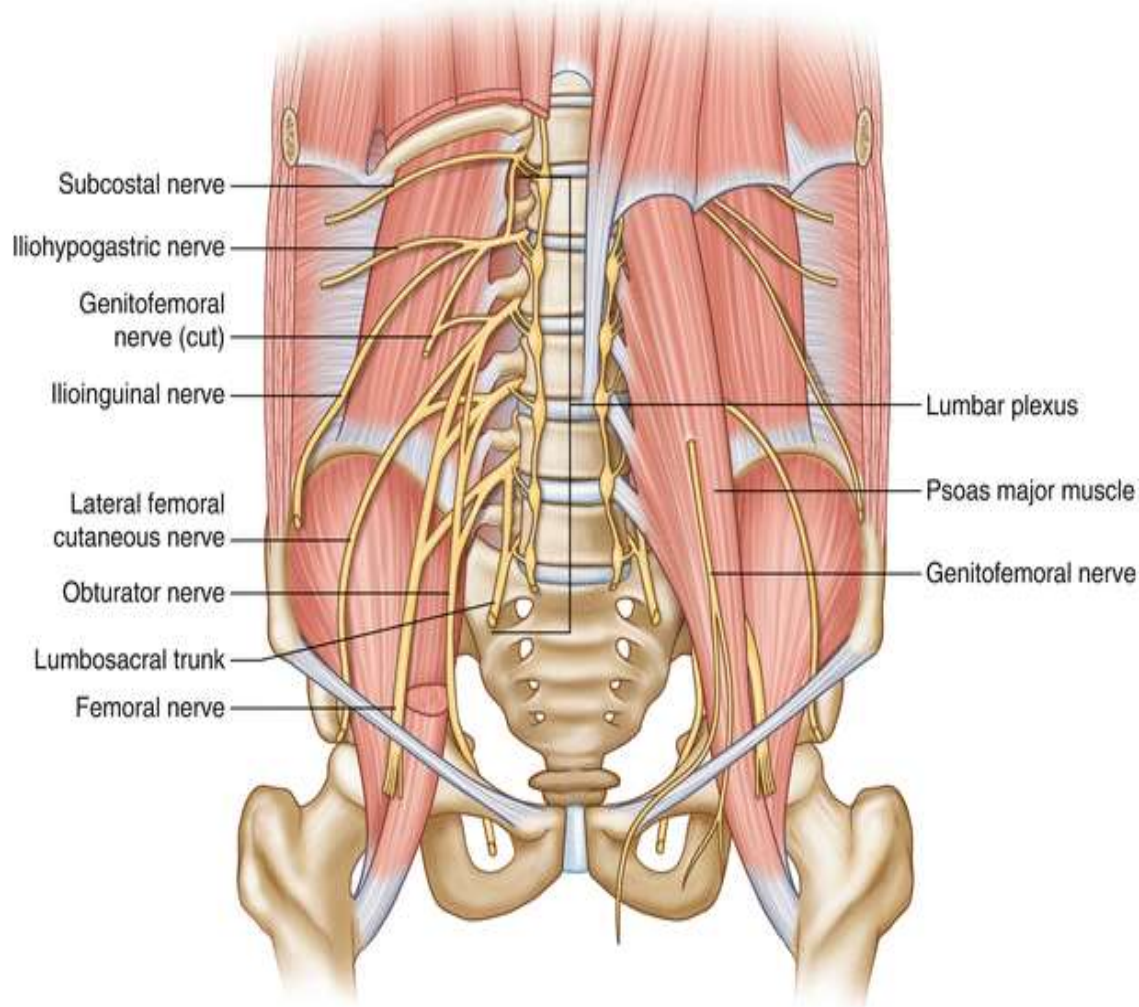
Plexus lombaire

- *Nerf ilio-inguinal* :

Il est issu de la branche antérieure de L1 , chemine au dessous du précédent et il a une disposition semblable.

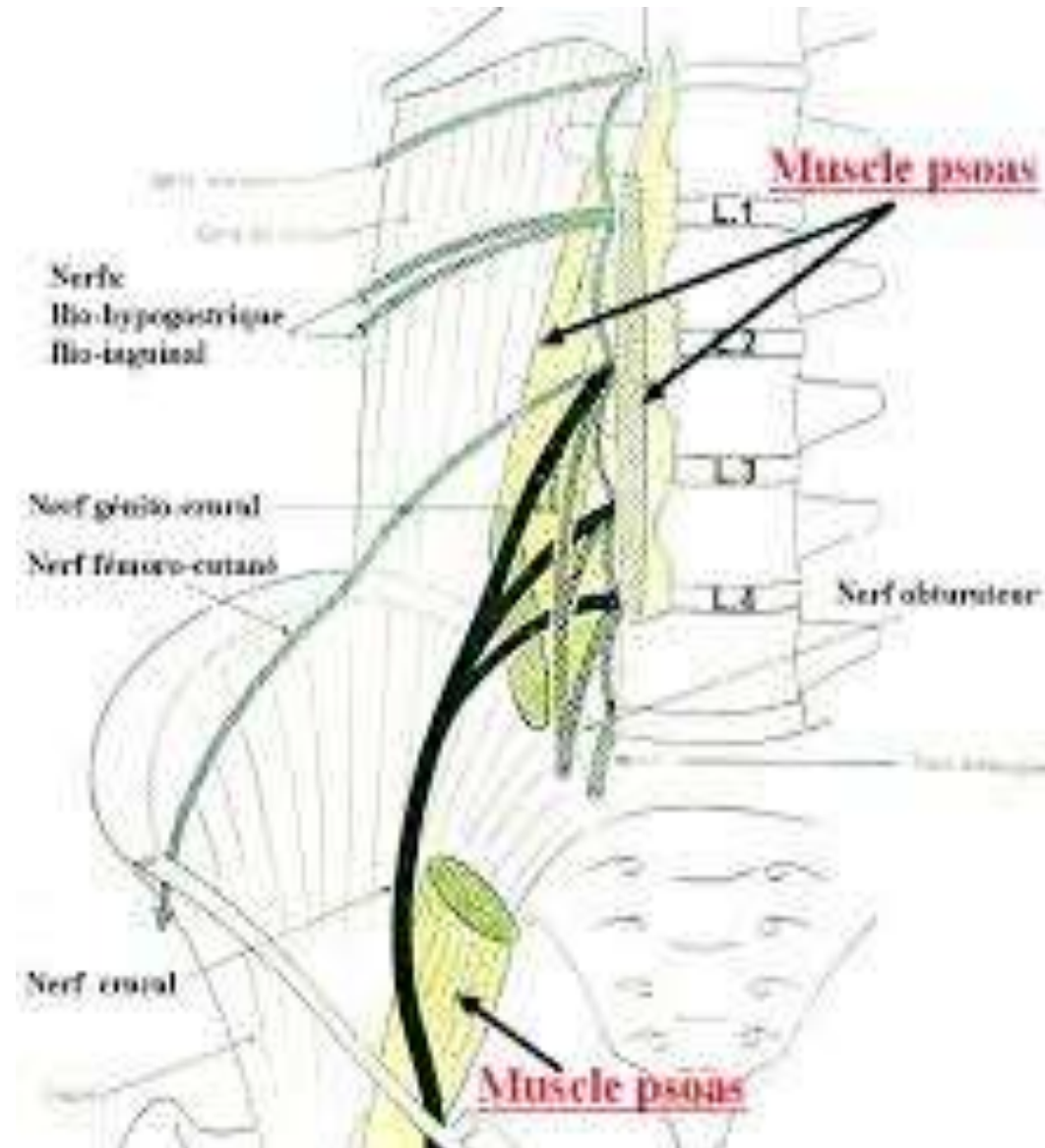
- *Nerf génito-fémoral* : c'est un nerf mixte , Il naît des rameaux antérieurs de L1et L2, se dirigeant en bas et en avant , donne :

- Une branche médiale (génitale) : pour les organes génitaux externes
- Une branche latérale (fémorale) : pour les téguments du triangle de Scarpa.



Plexus lombaire

- *Nerf cutané latéral de la cuisse (n fémoro-cutané)* :
nerf sensitif , Il naît des branches antérieures de L2 et L3 il émerge du bord latéral du muscle grand psoas et se dirige vers la cuisse, il innerve la peau de la face antéro-latérale de la cuisse .

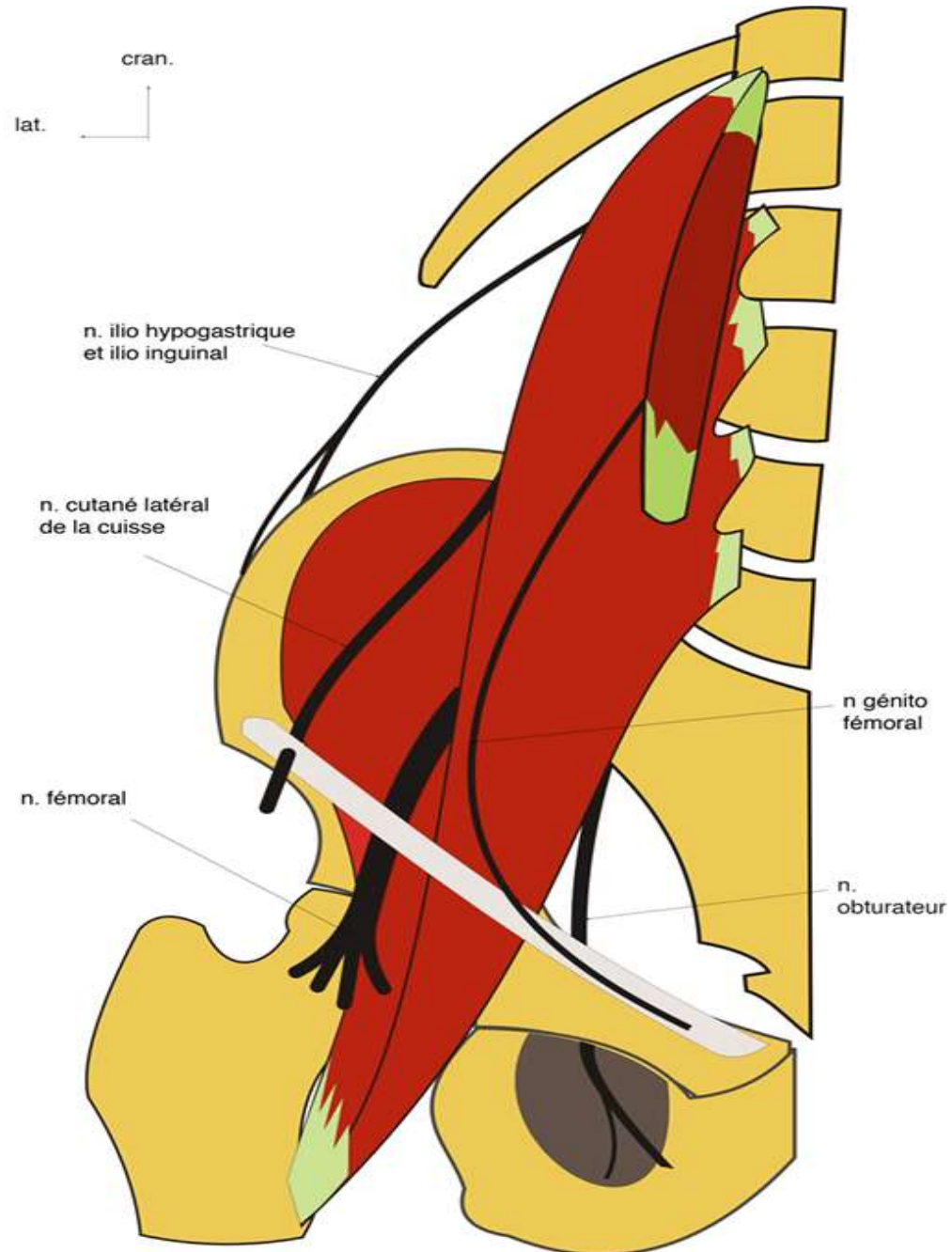


Plexus lombaire

III- Distribution

2)- Branches terminales :

- Nerf fémoral (nerf crural)
- Nerf obturateur



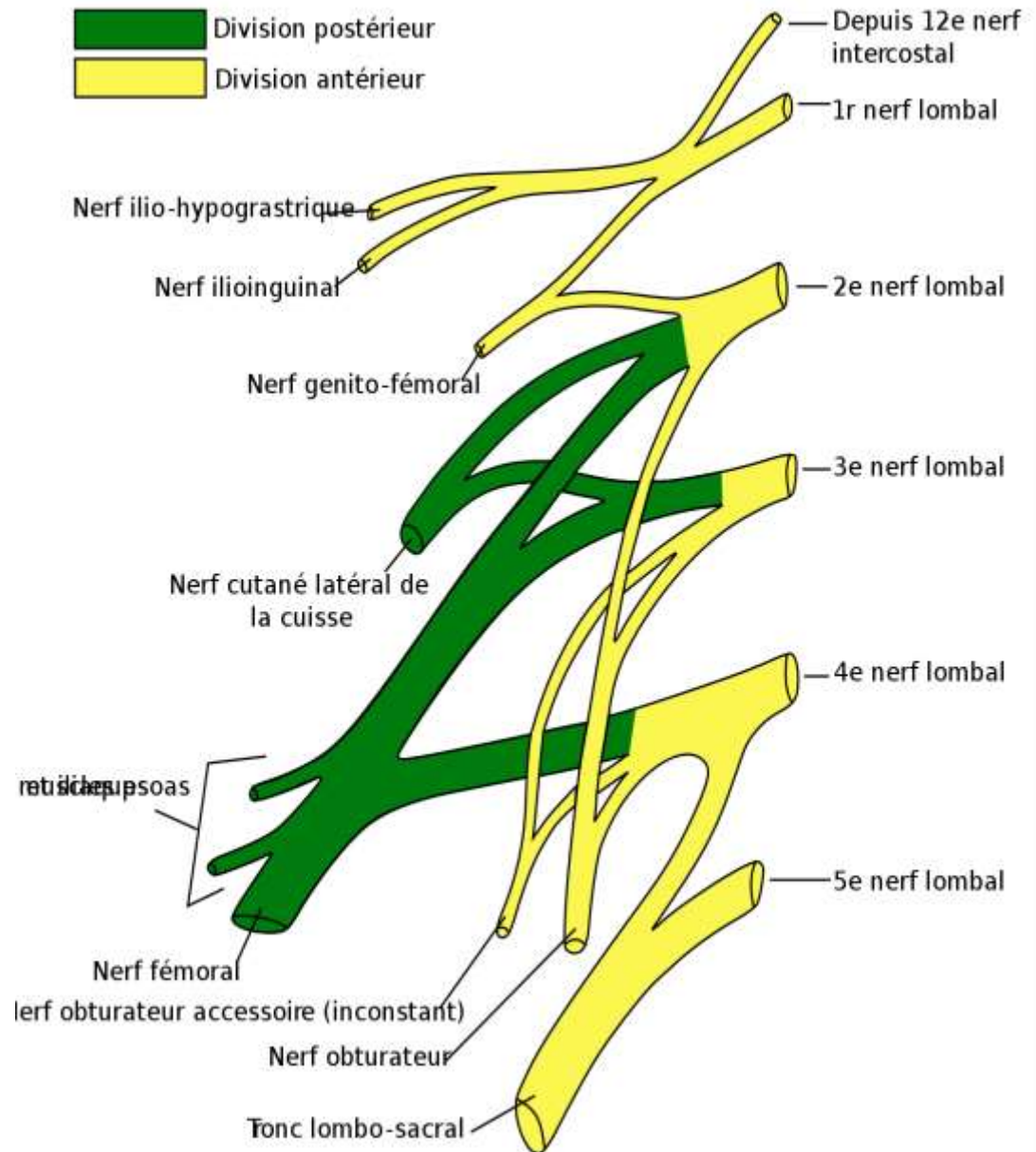
Nerf fémoral

I- Définition :

La plus volumineuse
branche terminale du
plexus lombaire

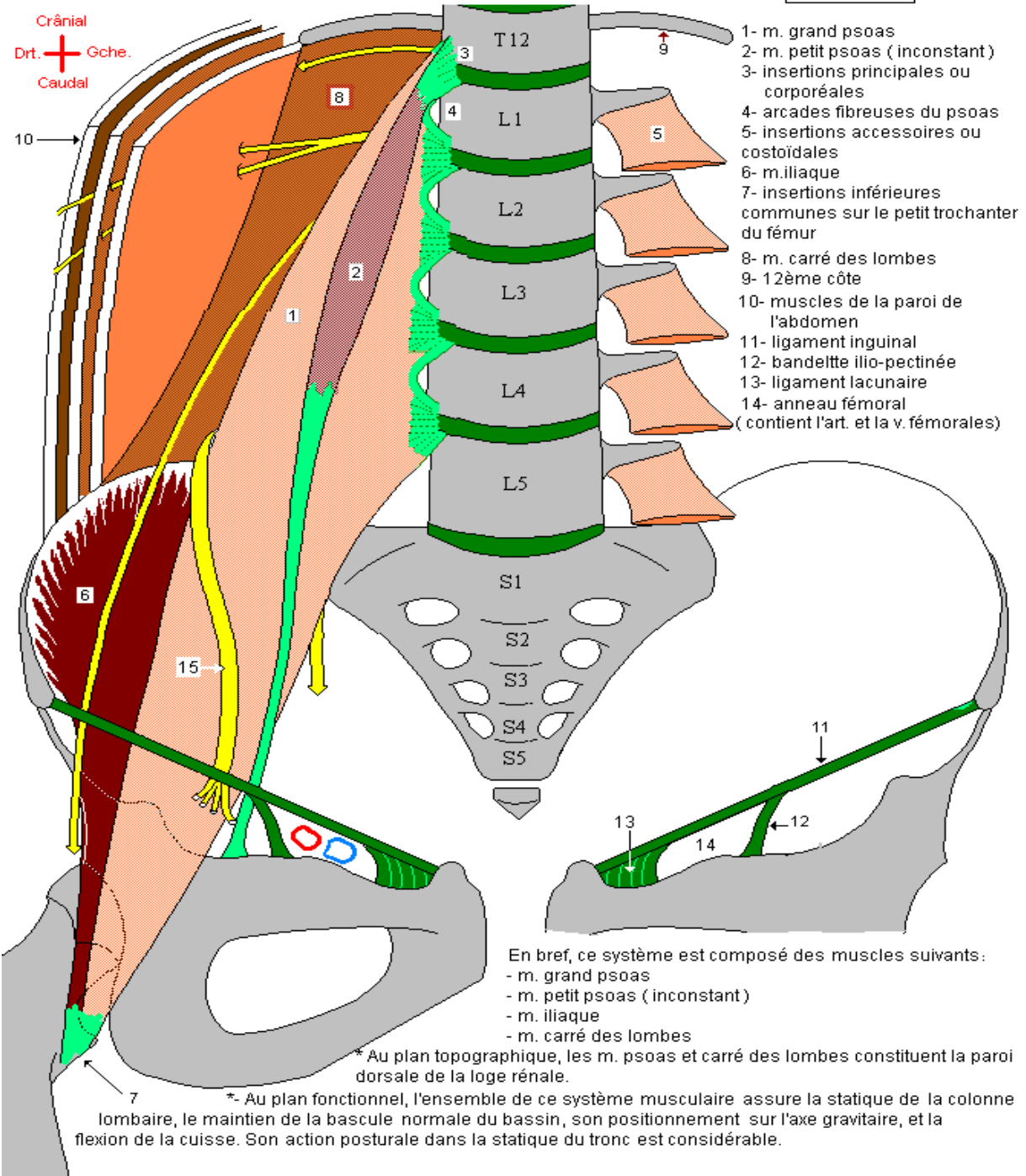
Nerf mixte issu des
racines L2 L3 L4, C'est le
nerf de

l'extension de la jambe
sur la cuisse et de la
flexion de la cuisse sur
le bassin



Les muscles de la région lombo-iliaque : le m. ilio-pectiné et le m. carré des lombes

1- Insertions



Nerf fémoral

II- trajet d'ensemble :

- **Origine** : entre les deux plans du muscle grand psoas ,par la réunion des branches antérieures des racines L2, L3, et L4.
- **Trajet** : Le tronc du nerf crural est constitué en regard de la 5^e vertèbre lombaire ,oblique en bas en avant et en dehors il longe le bord latéral du psoas dans la gouttière de l'ilio-psoas puis glisse sous le ligament inguinal et passe dans le trigone fémoral
- **Terminaison** : après un court trajet 1cm au dessous de l'arcade inguinale le nerf fémoral se termine en 4 branches terminales , organisées en deux plans :
 - Superficiel pour les nerfs musculaires latéral et médial
 - Profond avec le nerf du quadriceps et le nerf saphène

Nerf fémoral

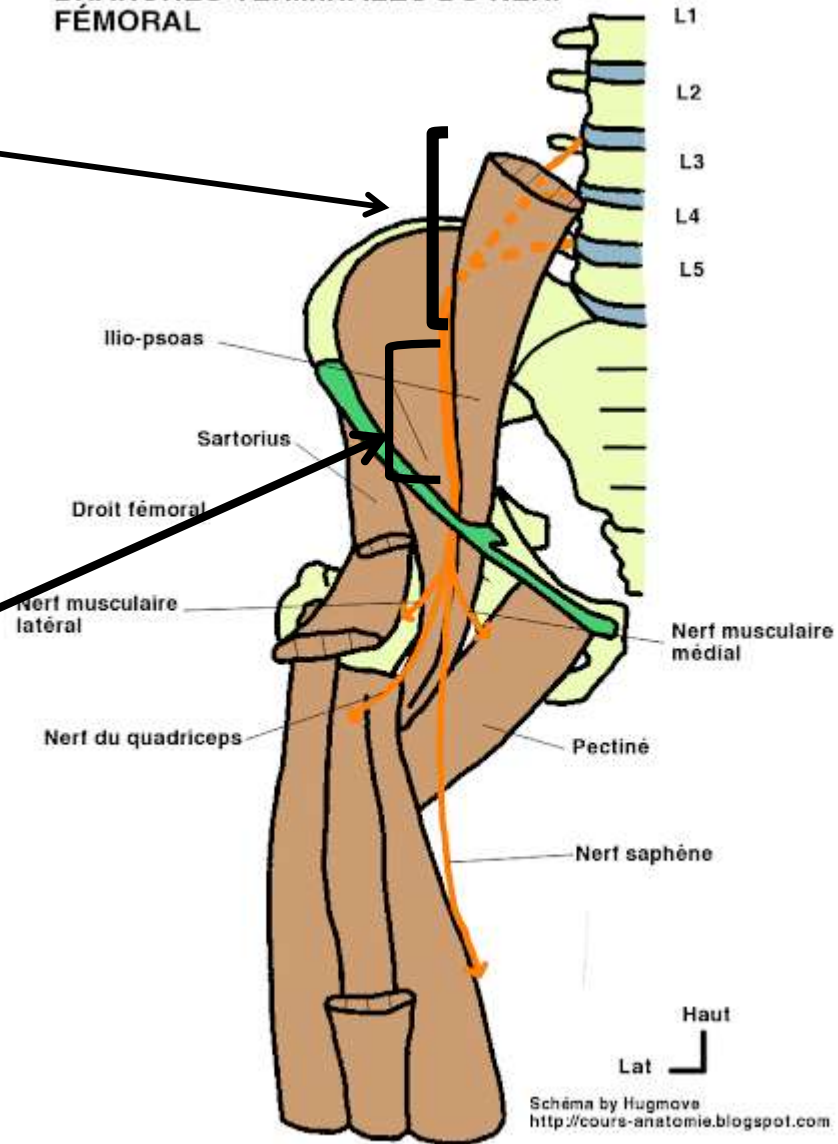
III- Rapports :

1- dans la région lombaire :

entre les deux plans du grand psoas , en dedans: nerf obturateur en dehors: nerf cutané latéral de la cuisse

2- dans la fosse iliaque: La gouttière ilio-psoas, en dedans: m. psoas et nerf génito-fémoral , en dehors: m. iliaque

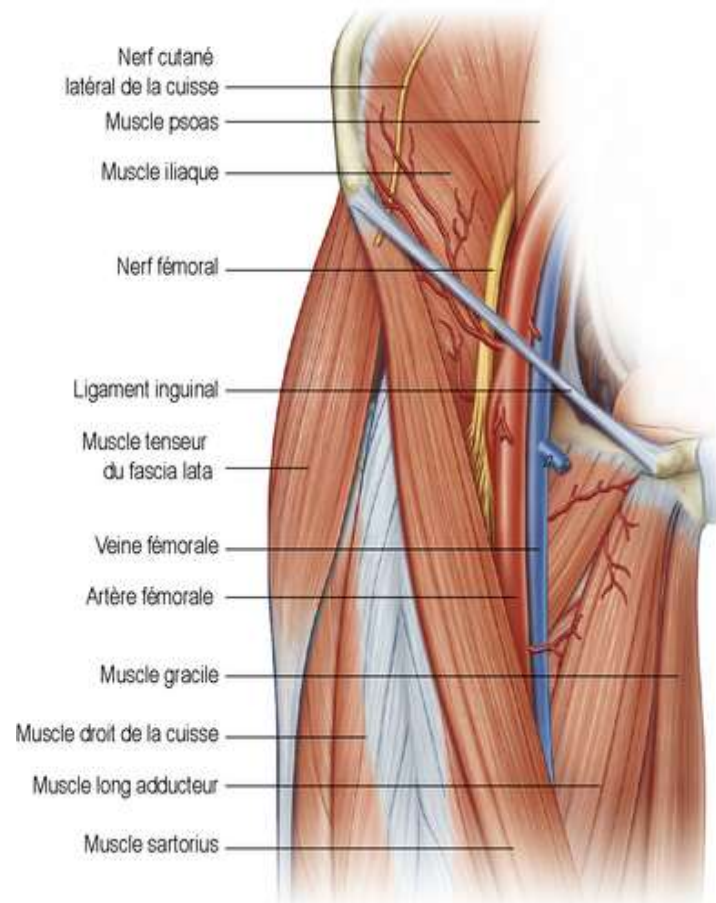
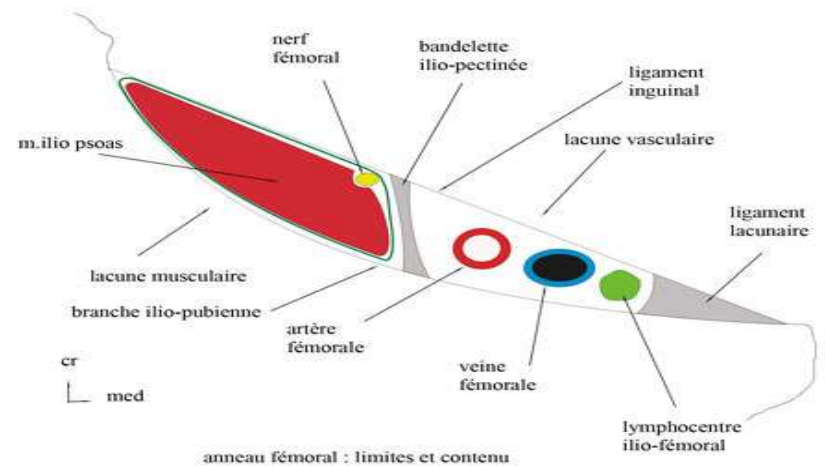
BRANCHES TERMINALES DU NERF FÉMORAL



Nerf fémoral

3- dans la région inguinale: la lacune musculaire en avant: ligament inguinal, en arrière: psoas, en dedans: bandelette ilio-pectinée et vaisseaux fémoraux, et en dehors: le nerf cutané latéral de la cuisse

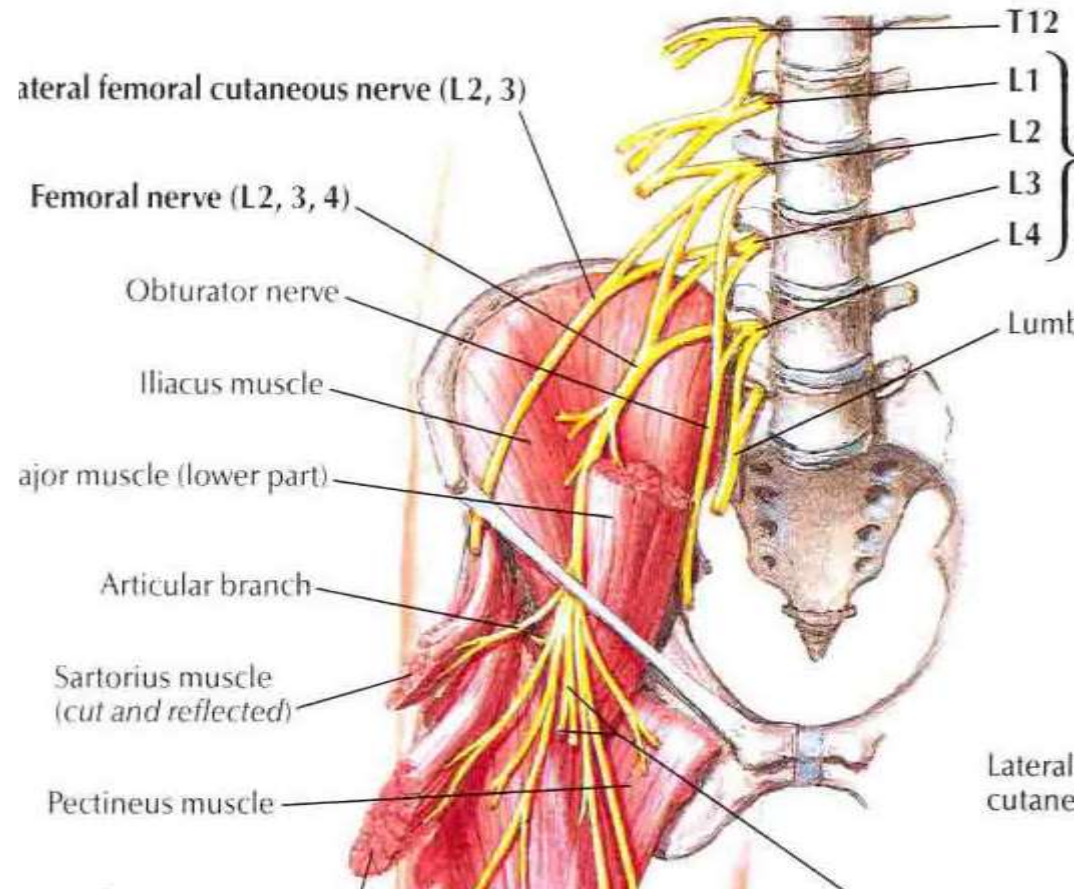
4- Trigone fémoral: en avant :fascia criblé , en arrière: muscle ilio-psoas ,en dedans: vaisseaux fémoraux, en dehors: sartorius



Nerf fémoral

IV- Branches collatérales :

dans la fosse iliaque le nerf émet des rameaux musculaires pour les muscles : iliaque, psoas, pectiné ,et le nerf de l'artère fémorale (nerf de Schwalbe)



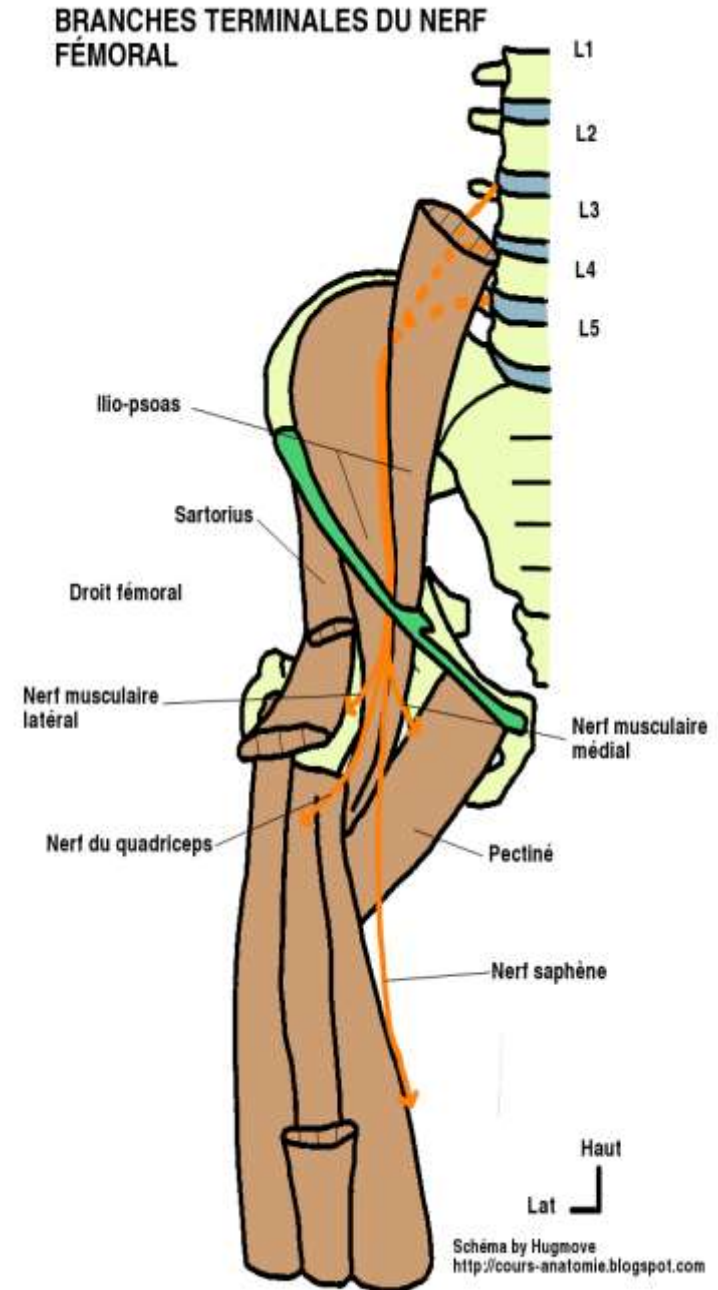
Nerf fémoral

V- Branches terminales :

Au nombre de quatre, disposées en 2 plans:

1- plan superficiel :

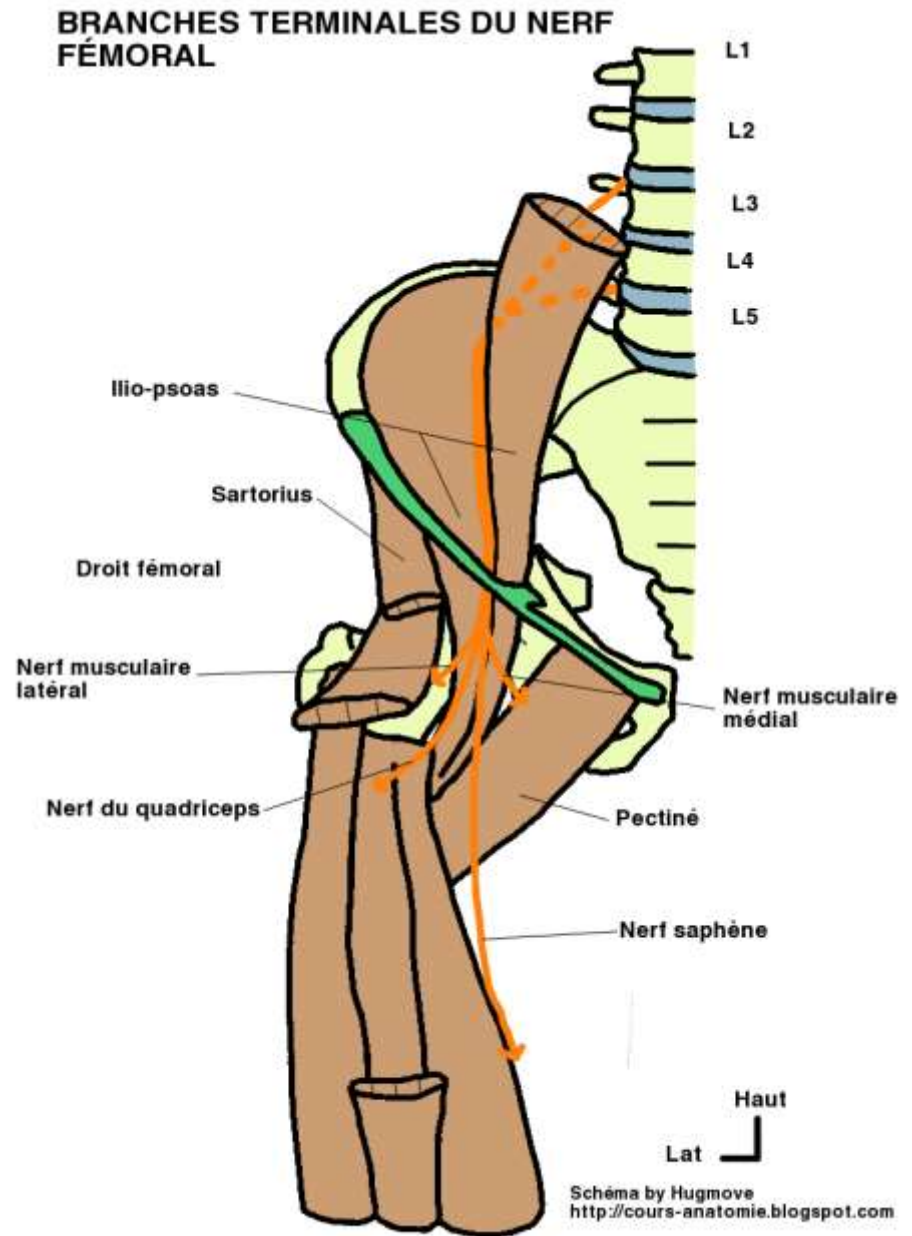
- Nerf musculo-cutané latéral : mixte , il donne des rameaux musculaires pour le Sartorius, rameau cutané sur la face ventrale de la cuisse et sur la face médiale du genou.
- Nerf musculo-cutané médial: mixte , il donne un rameau musculaire pour le muscle pectiné et le long adducteur et rameau cutané pour la face médiale de la cuisse.



Nerf fémoral

2- plan profond :

- Nerf du quadriceps : Nerf moteur pur se divise rapidement en 04 branches: nerf du droit fémoral , nerf du vaste latéral, nerf du vaste médial, nerf du vaste intermédiaire
- Nerf saphène : branche la plus volumineuse et la plus grande satellite de l'artère fémorale superficielle puis deviens sous cutané au niveau du genou et se divise en : branche ant infra-patellaire et branche post jambière qui descend jusqu'à la malléole médiale



Nerf fémoral

VI- Territoires d'innervation :

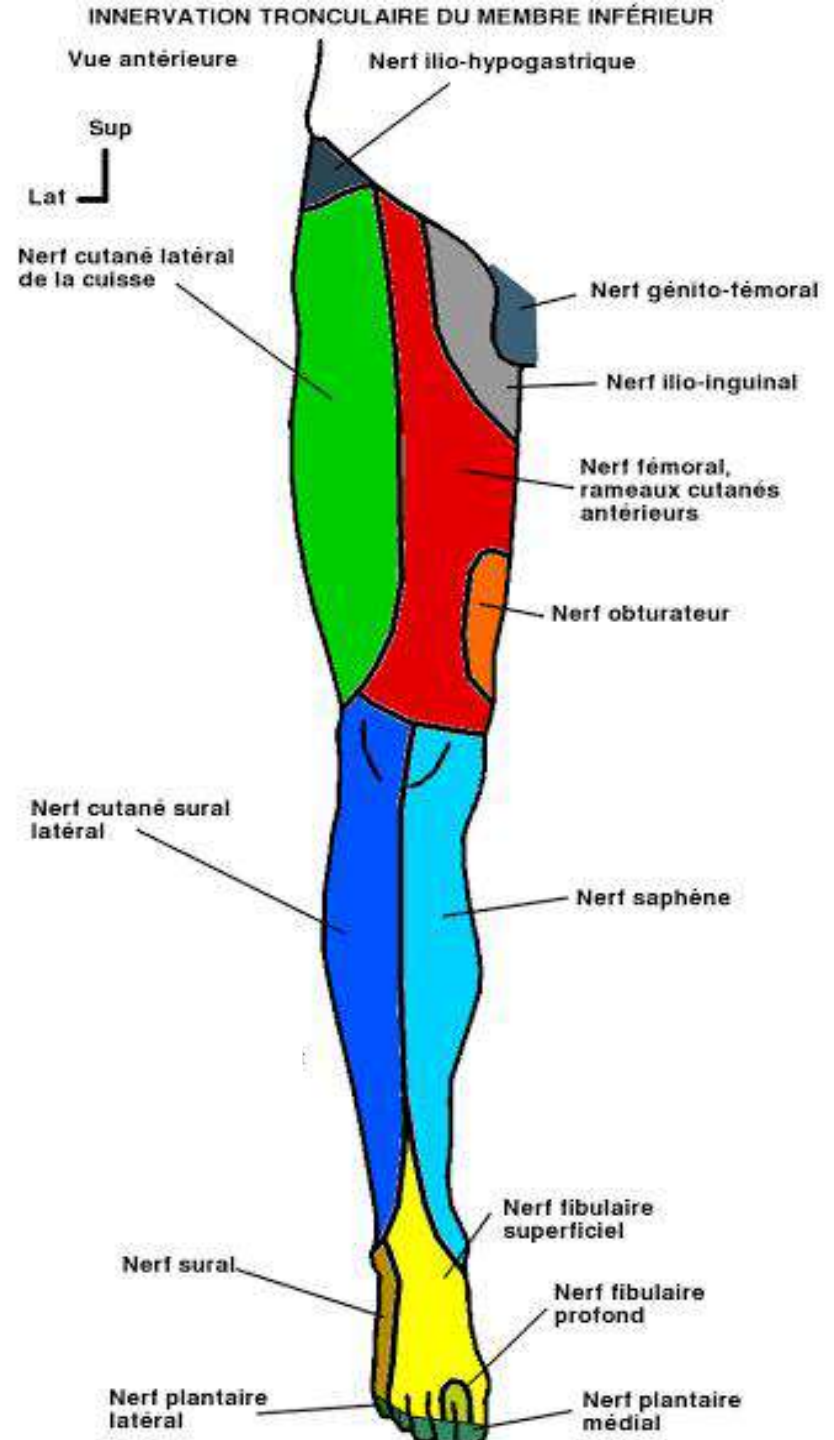
- Territoire moteur:

fléchisseurs de la cuisse = ilio-
psoas

adducteurs de la cuisse =
pectinée et long adducteur

extenseurs de la jambe =
sartorius et quadriceps

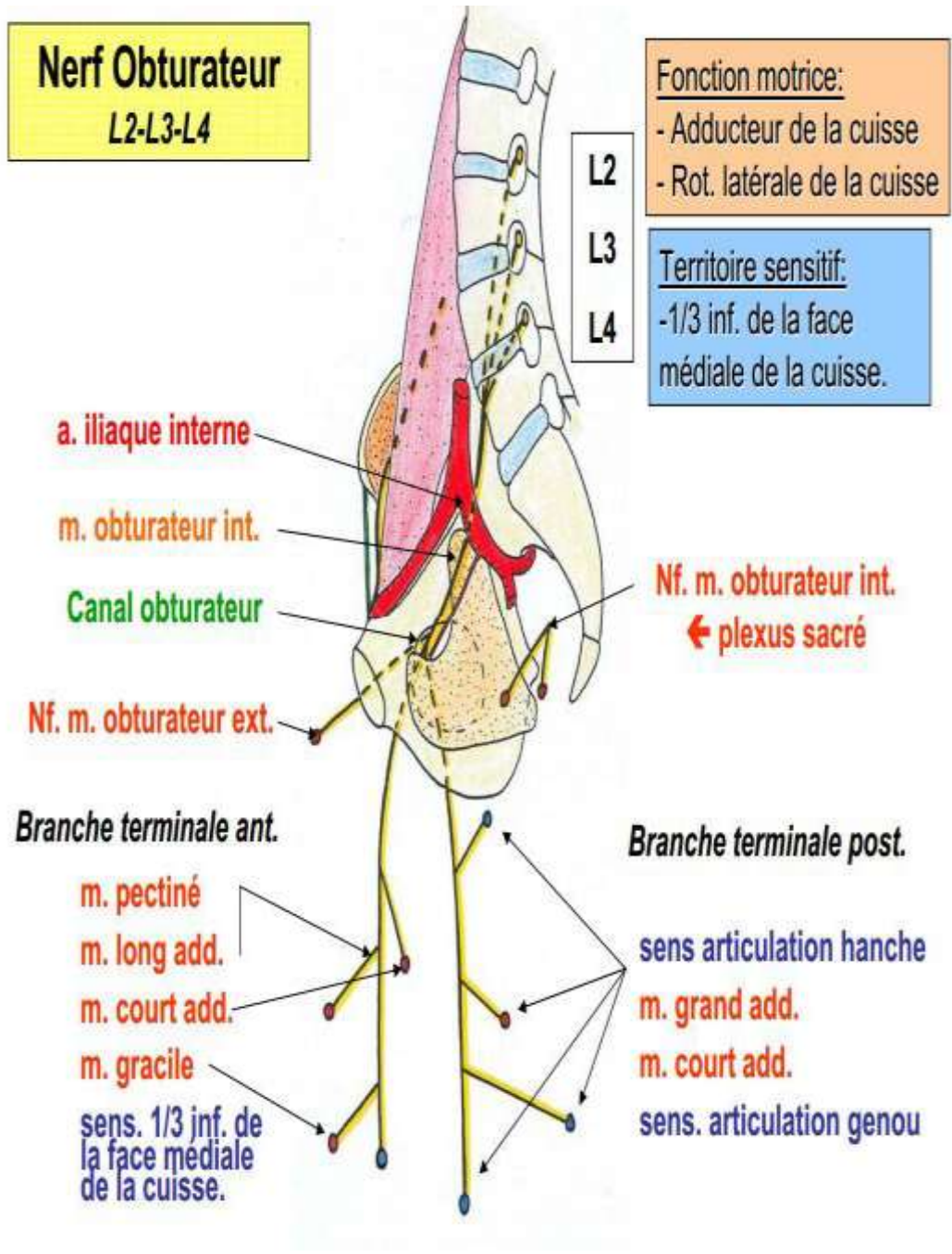
- **Territoire sensitif** : la face
antérieure de la cuisse ,et la
face antéro-médiale du
genou, de la jambe et de la
cheville .



Nerf obturateur

I-Définition :

branche terminale du plexus lombaire , c'est un nerf mixte qui prend origine des racines L2 L3 L4. c'est le nerf de l'adduction de la cuisse



Nerf obturateur

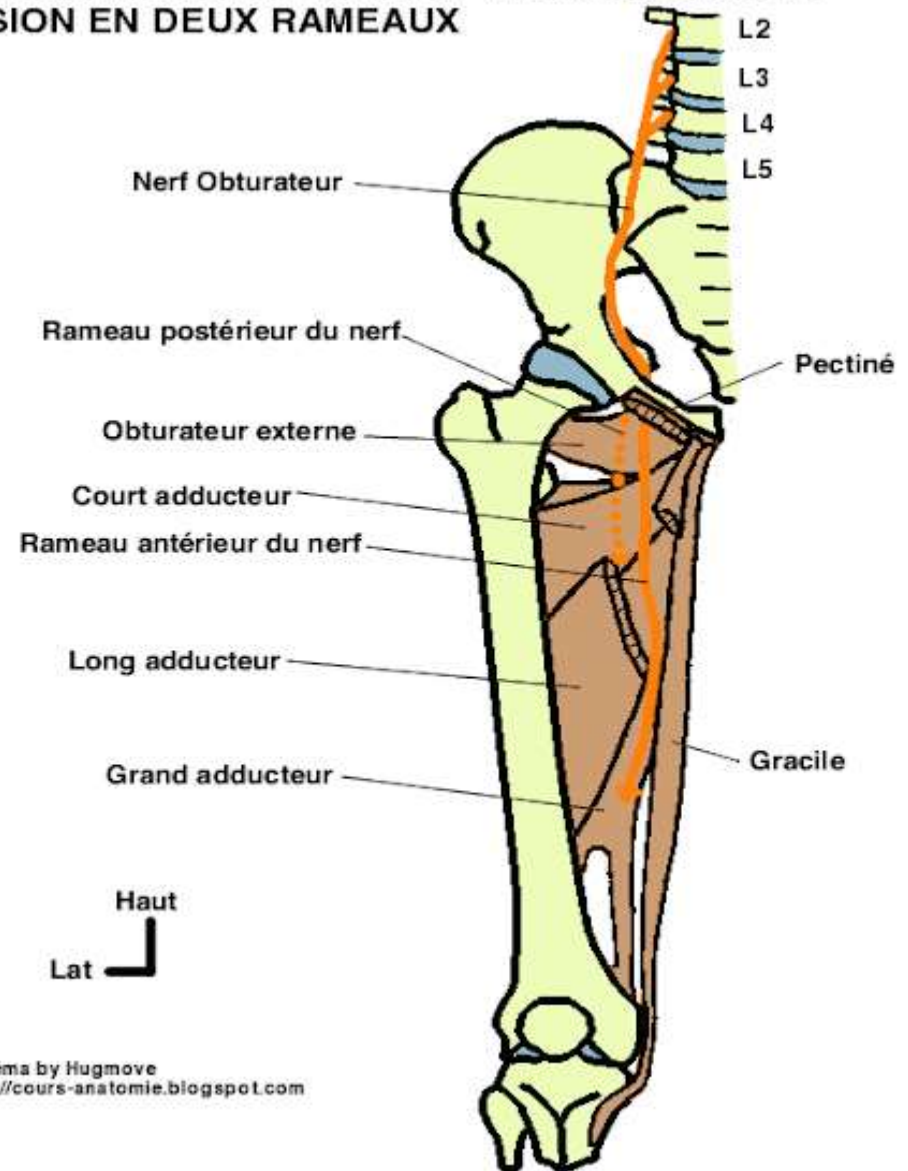
TRAJET SCHÉMATIQUE DU NERF OBTURATEUR ET SA DIVISION EN DEUX RAMEAUX

II- trajet d'ensemble :

- **Origine** : Il est formé par la réunion des rameaux antérieurs des 2ème, 3ème et 4ème nerfs lombaires, entre les deux plans du m. grand psoas

- **Trajet** : Il émerge au bord médial du muscle grand psoas, passe dans la cavité pelvienne plaqué contre la paroi sur le m. obturateur interne puis chemine dans le canal obturateur (gouttière sous pubienne) où il se termine

- **Terminaison** : il se divise en deux branches : antérieure et postérieure



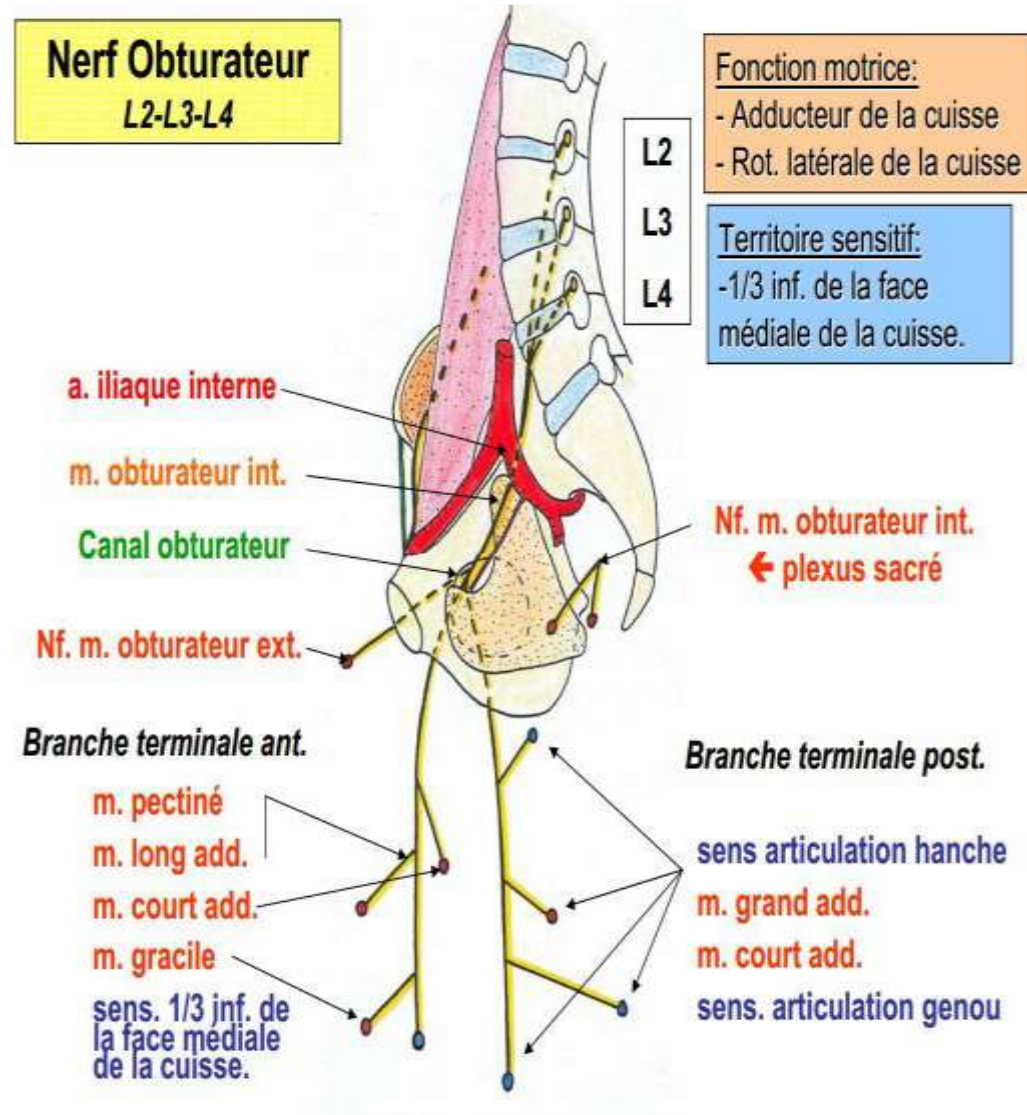
Nerf obturateur

IV - Distribution :

Branches collatérales :

-rameaux articulaires pour l'articulation coxo-fémorale

-le nerf du m. obturateur externe



Nerf obturateur

Branches terminales :

- **branche antérieure** : passe entre le pectiné et le long adducteur en AV et l'obturateur externe et le court adducteur en AR, elle donne plusieurs rameaux, les nerfs des muscles : long adducteur, court adducteur et le gracile , un rameau cutané pour la face médiale de la cuisse et la partie médiale de l'articulation du genou

- **Branche postérieure** : descend dans la loge médiale entre le court adducteur en AV et le grand adducteur en AR .elle donne des rameaux musculaires pour le court et le grand adducteur et pour l'obturateur externe , et un rameau artériel pour le genou

SCHÉMA DE DISTRIBUTION DES BRANCHES MOTRICES

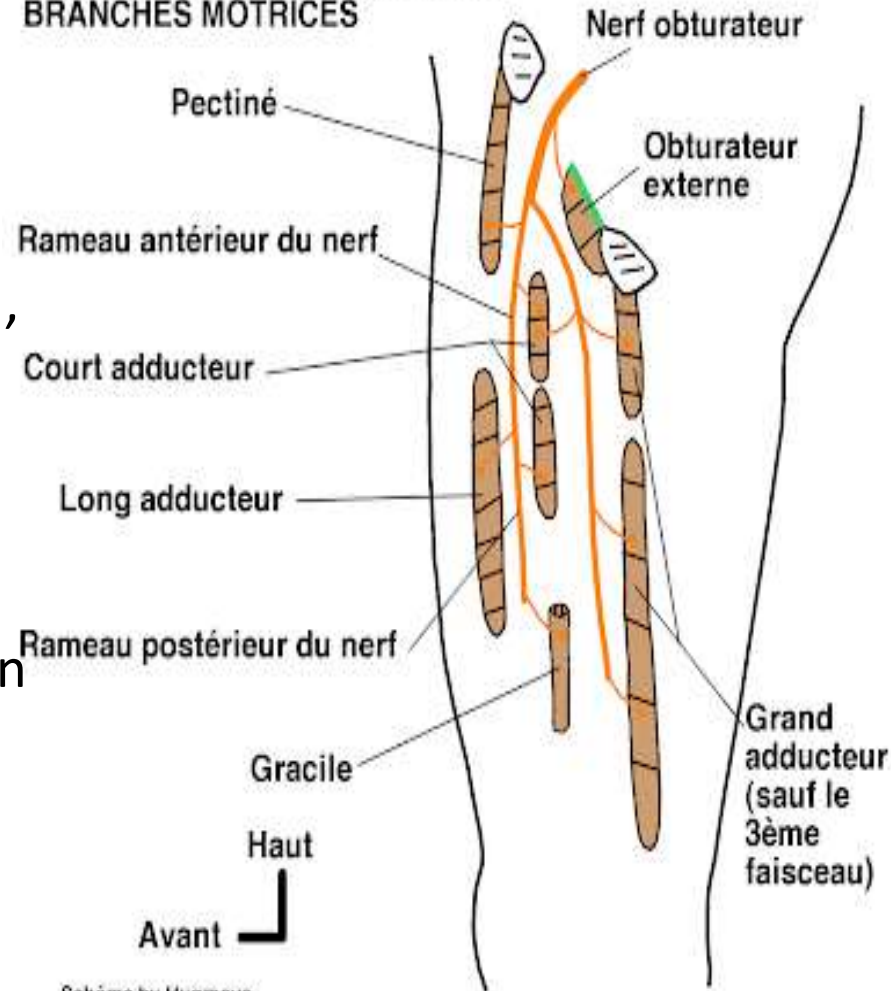


Schéma by Hugmove
<http://cours-anatomie.blogspot.com>

Nerf obturateur

Fonction :

Le nerf obturateur est le nerf de la loge médiale de la cuisse. Il assure l'adduction de la cuisse et la sensibilité de la région médiale. La paralysie du nerf obturateur se traduit par une difficulté à croiser les jambes.